KLINIK DER LUXATIONEN DER UNTEREN EXTREMITÄT

Hans Schloder

1974

Digitized by the Internet Archive
in 2026

https://archive.org/details/IA41551921_0045

DISSERTATIONS– UND FOTODRUCK FRANK oHG
8 München 2, Gabelsbergerstraße 15, Tel. 2 8 0 9 0 9 0

Aus der Chirurgischen Klinik der Universität München

Direktor: Prof. Dr. G. Heberer

KLINIK DER LUXATIONEN DER UNTEREN EXTREMITÄT

Inaugural-Dissertation

zur Erlangung der Doktorwürde in der gesamten Medizin

verfaßt und einer Hohen Medizinischen Fakultät

der Ludwig Maximilians-Universität zu München

vorgelegt von

Hans S c h l o d e r

aus

Landshut

1974

UNIV.
LEIDEN
BIBL.

Mit Genehmigung der Medizinischen Fakultät der Universität München

Berichterstatter: Priv.-Doz. Dr. R. Bedacht

Mitberichterstatter: Prof. Dr. G. Heberer

Dekan: Prof. Dr. W. Spann

Tag der mündlichen Prüfung: 17.12.1974

Inhalt

	Seite
A. Allgemeine Gelenklehre	
I. Aufbau	1
II. Gelenkbewegungen	2
III. Bänder	3
IV. Besondere Einrichtungen	3
B. Allgemeine Luxationslehre	4
C. Material und Methodik	7
D. Spezielle Luxationen	9
I. Hüftgelenk	
1. Bau und Funktion	9
2. Luxationen und Luxationsfrakturen	13
a. Reine Hüftverrenkungen	13
b. Hüftverrenkungsbrüche	23
c. Zentrale Luxationen	38
II. Kniegelenk	50
1. Bau und Funktion	50
2. Luxationen im Kniegelenk	55
3. Luxationen der Patella	61
a. Traumatische Luxationen	61
b. Habituelle Luxationen	67
III. Oberes Sprunggelenk	81
1. Bau und Funktion	81
2. Luxationsfrakturen	84
IV. Unteres Sprunggelenk und übrige Fußgelenke	106
V. Diskussion	118
VI. Zusammenfassung	136
Literatur	143

KLINIK DER LUXATIONEN DER UNTEREN EXTREMITÄT

A. Allgemeine Gelenklehre

I. Aufbau

Gelenke dienen der beweglichen Verbindung zweier oder mehrerer Knochen. Sie sind je nach dem erforderlichen Umfang der zu vermittelnden Bewegungen unterschiedlich aufgebaut.
Man unterscheidet folgende typischen Bestandteile eines Gelenks:

1. Gelenkkörper: Da sie nicht exakt aufeinander passend geformt sind, wird der Ausgleich durch eine 2-5 mm dicke Knorpelschicht geschaffen, die außerdem noch eine Pufferfunktion ausübt. Gelegentlich reicht die Knorpelausstattung der Knochen nicht aus, um die Inkongruenzen der artikulierenden Flächen auszugleichen. In diesem Fall liegen faserknorpelige Platten oder Halbringe (disci, menisci) dazwischen.

2. Gelenkkapsel: Sie ist meist größer als der von Knorpel überzogene Teil und schließt die Gelenkhöhle luftdicht in sich ein. In der Regel ist die Kapsel durch starke Faserzüge, die Gelenkbänder, verstärkt. Die Kapselinnenseite und der in die Ge-

lenkhöhle hineinreichende periostbedeckte Knochenanteil sind von der sog. Synovialhaut überzogen, die die Synovia produziert und reich mit Gefäßen, Nerven und sensiblen Endorganen ausgestattet ist. Der Gefäßreichtum dient u.a. der Thermoregulation des Gelenks und fördert die Resorption von Gelenkinhalt (z.B. bei einem Erguß). Bei untätigen und unbeweglichen Gelenken gehen Gefäßversorgung und Synovialzotten zurück.
Die Synovia selbst enthält Mucin, das aktiv sezerniert wird. Ausstülpungen der Gelenksinnenhaut an Stellen, wo die fibröse Kapsel sehr dünn ist nennt man recessus. Diese dienen vor allem der Aufnahme von Synovia bei Bewegungen.

3. Gelenkspalt

II. Gelenkbewegungen

Man unterscheidet Gelenke mit 1 (reine Scharniergelenke), 2 (Ei- oder Elipsoidgelenk) und 3 Freiheitsgraden (Kugelgelenk). Die Grenzen der Beweglichkeit werden abgesteckt durch die Gelenkflächen (Form), die Bänder und die Muskulatur.
Scharniergelenk: Bei reinen Scharniergelenken (z.B. Türangel) ist ein Teil als Hohlform, der andere als dazu passender Vollkörper ausgebildet (BRAUS 1964). Baut man zwei Scharniergelenke in geeigneter Weise zusammen, so erhält man zwei Freiheitsgrade (Beispiel unteres Sprunggelenk).

Kugelgelenk: Diese Gelenkart spielt im menschlichen Körper die größte Rolle. Der Drehpunkt (keine starre Achse mehr!) liegt dabei im Mittelpunkt der berührenden Kugelflächen.

III. Bänder

Es handelt sich dabei um gefäßarme und sehr feste bindegewebige Stränge, die am Periost der Knochen, die sie verbinden, inserieren. Sie strahlen in das Periost mittels der Sharpeyschen Fasern ein und bewirken dadurch eine großflächige Verankerung im Knochen. Häufig sind die Bänder Bestandteile der Gelenkskapsel und nicht mehr von ihr abzutrennen. Im Hüftgelenk findet sich ein intraartikulär gelegenes Band, das ligamentum capitis femoris.

IV. Besondere Einrichtungen

1. Zwischenscheiben sind Reste einer häufigen Zwischensubstanz, die den späteren Gelenkspalt ausfüllte, als der Knochen noch vollständig knorpelig präformiert war (BENNINGHOFF 1961). Sie treten als disci articulares (Wirbelsäule) oder menisci articulares (Kniegelenk) auf.

2. Pfannenlippen (labra) findet man z.B. am Schultergelenk oder Hüftgelenk, wo sie die Gelenkpfannen vergrößern.

B. Allgemeine Luxationslehre

Von einer Luxation spricht man dann, "wenn eine dauernde Trennung der beiden Gelenkenden eines Gelenks eingetreten ist. Diese Trennung ist nur möglich, wenn die Gelenkkapsel - auch die Gelenkbänder - teilweise oder ganz zerreißen" (BÜRKLE DE LA CAMP). Berühren sich dagegen noch Anteile der Gelenkflächen, spricht man von einer Subluxation, die man häufiger bei einem Scharniergelenk findet im Gegensatz zu Kugelgelenken, die eher vollständig luxieren.
Als luxierter Abschnitt gilt der periphere.
L. BÖHLER unterscheidet die

sicheren Luxationszeichen: Deformität (durch Achsenabweichung, Sichtbarwerden des Kopfes, häufig Verdrehungen und Verkürzungen)

federnde Fixation,

leere Pfanne

von unsicheren Luxationszeichen: Funktionsausfall,
Schmerz,
nach kurzer Zeit auftretende Schwellung und Verfärbung durch Bluterguß.

Allgemeine Behandlungsrichtlinien (nach L.BÖHLER):

1. Allgemeine oder örtliche Betäubung
2. Ausschalten übermäßiger Muskel- und Bänderspannungen durch Überführen in Mittelstellung oder verstärkte Beugung
3. Zug- und Gegenzug, eventuell Drehungen (langsam,

nicht ruckartig)

Besonders wichtig ist die möglichst frühzeitige Reposition. Die anschließende Ruhigstellung ist je nach Gelenk und Ausmaß der entstandenen Kapsel- oder Bandverletzungen zeitlich verschieden lang auszudehnen. Aktive Bewegungsübungen ohne Schmerzen sind jedoch während dieser Zeit zur Vermeidung von Zirkulationsstörungen, Muskelatrophien und Bewegungseinschränkungen durchzuführen, doch ist auf frühzeitige Massage oder passive Übungen unbedingt zu verzichten (L. BÖHLER 1957).

Komplikationen

1. Myositis ossificans: Ihr Auftreten ist u.a. abhängig vom Zeitpunkt der Reposition und vom Vorliegen gewisser Voraussetzungen wie Hämatome, Nekrosen, Durchblutungsstörungen im Gelenkbereich. Im Röntgenbild kann man sie manchmal schon nach 3-4 Wochen sehen (BÜRKLE DE LA CAMP).
2. Sudeck: lt. L. BÖHLER dann, wenn frühzeitig massiert und passiv bewegt wurde.
3. partielle oder totale Nekrosen der verletzten Knochen.
4. Knorpelveränderungen im Sinne der Arthrosis deformans (s.u.)
5. Reluxationen: sie können dann auftreten, wenn bei der Erstluxation Schäden an der Kapsel, der Pfanne, dem Gelenkkopf oder dem Bandapparat entstanden sind, die nicht vollständig ausgeheilt wurden.

6. Zusätzliche Verletzungen von Gefäßen und Nerven.

Offene Gelenkverletzungen

Dabei ist die Infektionsgefahr besonders groß, wobei allerdings BÜRKLE DE LA CAMP darauf hinweist, daß es auch ohne Eröffnung der Gelenkhöhle zu Entzündungen, Kapselphlegmone, oder Gelenkempyem kommen kann.

Arthrosis deformans

Es handelt sich dabei um eine degenerative Gelenkserkrankung, die sich nach Entzündungen, bei Stoffwechsel- oder hormonellen Störungen oder auch nach einem Trauma einstellen kann und ist letzten Endes ein Überwiegen der physiologischen Abbau- gegenüber den Aufbauvorgängen. Allerdings kann man damit rechnen. daß eine Arthrosis deformans auf dem Boden einer Luxation nach einiger Zeit (ca. 2 Jahre) zum Stillstand kommt (BÜRKLE DE LA CAMP).

C. Material und Methodik

I. Material

Krankengeschichten der Chirurgischen Universitätsklinik, München in den Jahren 1959 - 1969. Komputerkennziffern Nr. 9211, 9212, 9216, 9217, 9218.
Dabei umfaßt der Diagnoseschlüssel nicht nur Luxationen, sondern auch Frakturen, Distorsionen und Kontusionen.
Ca. 30 % der Krankengeschichten der in den Komputerlisten aufgeführten Patienten waren nicht auffindbar und fielen deshalb für die Arbeit aus. Da Stichproben ergaben, daß nicht alle Patienten mit einer Luxation auch in den Komputerlisten verzeichnet waren, wurden alle Krankengeschichten von 1966 bis einschließlich 1969 durchgesehen. Außerdem wurden die Ambulanzkarten der Jahre 1965 bis 1969 durchgearbeitet, um die nur ambulant behandelten Patienten mit zu erfassen, was hauptsächlich für Patella-Luxationen von Bedeutung war. Mit Ausnahme der Patella-Luxationen wurden nur die stationär behandelten Fälle erfaßt.

II. Methodik

Die gewonnenen Werte und erhobenen Befunde wurden aufgeschlüsselt und in Tabellenform gebracht, um Übersichtlichkeit und Vergleichsmöglichkeiten zu gewährleisten.
Auswertung: Nach Abschluß dieser Arbeiten wurden

an alle Patienten Fragebögen verschickt. Dabei ergab sich, daß von insgesamt versandten 119 Fragebögen 36 als unzustellbar zurückgingen, 30 ohne Antwort blieben und 53 beantwortet wurden.
Nachuntersuchung: Da nicht einmal die Hälfte der angeschriebenen Patienten erreichbar gewesen wäre, wurde auf eine generelle Nachuntersuchung verzichtet und nur die an Hand der Befunde subjektiven Angaben in den Fragebögen interessantesten Fälle zur Nachuntersuchung gebeten, wenn nicht unzumutbare Schwierigkeiten (z.B. zu große Entfernung zum Wohnsitz) dem entgegenstanden. Es waren insgesamt 4 Patienten, nämlich ein Fall mit Luxatio pubica, und 3 Fälle von Luxationsfrakturen im oberen Sprunggelenk.

D. Spezielle Luxationen

I. Hüftgelenk

1. Bau und Funktion des Hüftgelenkes

Im Hüftgelenk artikulieren Oberschenkelkopf und Hüftgelenkspfanne, die dort, wo das Hüftbein am dicksten ist in den Knochen eingelassen ist. Die Pfanne hat die Form einer Halbkugel mit überhöhtem Band (Krümmungsradius ca. 2,7 cm). Es handelt sich um ein Kugelgelenk mit 3 Freiheitsgraden, in dem Beugung und Streckung, Abduktion und Adduktion, Außen- und Innendrehung möglich sind. Durch Bandhemmung wird der Überstreckung rasch ein Hindernis entgegengestellt, während die Beugung mit 120° aus Beinmittelstellung die Wichtigkeit dieser Bewegung für das Vorwärtsschreiten des Menschen dokumentiert.

a) Pfanne: Die Halbkugel der Pfanne ist am unteren Band unterbrochen (Incisura acetabuli). Der Knorpelbelag besteht aus der halbmondförmigen facies lunata, der Drucküberträgungsfläche der Pfanne, wobei das Pfannendach am stärksten überknorpelt ist. Die übrigen Pfannenanteile sind nicht überknorpelt, sondern beinhalten ein Kissen aus Fettgewebe, das von Bindegewebszügen und Gefäßen durchzogen ist und das lig. capitis femoris gegen Einklemmung schützt und dem Hüftkopf zusätzlich als Stoßdämpfer dient. Bis zur Pubertät ist die Pfanne noch in 3 durch Knorpelfugen getrennte Knochen geteilt, was sich röntgenologisch

in einer Y-Figur ausdrückt.

b) Kopf: Der Hüftkopf mit einem Krümmungsradius von ca. 2,5 cm ist fast genau kugelig angelegt. Etwa 2/3 seiner Fläche sind mit Knorpel überzogen, mehr, als in Normalstellung von der Pfanne überdeckt sind. Dieser Knorpelüberzug ist in der Mitte mit ca. 2-4 mm am dicksten. In der fovea capitis des Kopfes inseriert das ligamentum capitis femoris, das in der Pfanne von der fossa acetabuli ausgeht und die arteria lig. capitis femoris enthält.

c) Kapsel: Sie schließt den Hüftkopf vollständig und den Schenkelhals zum größten Teil mit ein und entspringt vom knöchernen Teil der Hüftpfanne und dem ligamentum transversum acetabuli, das die nach vorne hufeisenförmig offene Pfanne abschließt. Der Synoviaüberzug deckt sich nicht vollkommen mit der fibrösen Kapsel, sondern läßt distal Teile der Kapsel und des Schenkelhalses frei.

d) Bänder: Die Kapsel ist durch Bänder zusätzlich verstärkt, von denen eines, das ligamentum iliofemorale, das stärkste Band des Körpers überhaupt ist. Es hemmt die Adduktion und vermindert vor allem das seitliche Abkippen des Beckens beim einseitigen Stand.
Das lig. pubofemorale (-capsulare) hemmt die Abduktion, das lig. ischiofemorale (-capsulare) neben der äußersten Streckung die Innenrotation des Oberschenkels. Alle Bänder werden durch Ringfasern auch noch miteinan-

der verbunden.

Schwache Stellen: Diese ergeben sich daraus, daß die Verbindungsstränge der einzelnen Bänder nicht ebenso stark angelegt sind wie diese selbst. Die klinisch bedeutsamste dieser Stellen liegt zwischen lig. pubo- und ischiofemorale, also an der unteren Kapselwand. Ihr gegenüber ist die knöcherne Pfanne in der incisura acetabuli unterbrochen. Durch diese schwache Stelle kann der Kopf nach vorne oder nach hinten luxiert werden.

e) Muskulatur: Für Bewegung und Hemmung im Hüftgelenk ist eine große Anzahl von Muskeln verantwortlich. In der Hauptsache handelt es sich um kurze Muskeln, die in der Nähe des Hüftgelenk ihren Ursprung nehmen und am Femur ansetzen. Nach ihrer Funktion kann man sie unterteilen in Adduktoren, Abduktoren, Beuger, Strecker und Rotatoren, wobei verschiedene Muskeln nicht nur eine dieser Bewegungen ausführen können.

f) Gefäße: Von besonderer Bedeutung ist im Rahmen dieser Arbeit die arterielle Gefäßversorgung des kranialen Femurendes. Daran beteiligt sind:

a. circumflexa femoris lateralis (aus der a.prof.femoris) mit Ästen.

a. circumflexa femoris medialis, die mit Ästen der vorgenannten sowie der a. lig. capitis femoris anastomosierte ramus profundus der a. glutea sup. (aus der a. iliaca int.)

a. lig. capitis femoris. Diese ist sehr unterschiedlich ausgeprägt. Gelegentlich fehlt das lig. capitis

femoris völlig oder auch nur seine Gefäße, so daß die Collumgefäße allein für die Ernährung zuständig sind (MERKLE 1964)

g) Nerven: An der nervalen Versorgung des Hüftgelenks beteiligen sich in wechselndem Ausmaß mit Ästen die nervi

- femoralis (hauptsächlich ventraler Anteil)
- obturatorius (meist kaudaler Anteil)
- gluteus superior (meist kranialer Anteil)
- ischiadicus (dorsaler Anteil).

Der Ischiasnerv ist auch auf Grund seiner topographischen Beziehungen zum Hüftgelenk der Nerv, der bei bestimmten Verletzungen am häufigsten in Mitleidenschaft gezogen wird.

h) Gelenkschmierung: CHAPCHAL (1965) betont die Wichtigkeit der Zusammensetzung der Gelenkflüssigkeit und ihrer Viskosität, die durch Entzündungen oder Verletzungen (unphysiologische Drucküberträgung) gestört sein können. Eine Viskositätsänderung wirkt sich nachteilig für die Gelenkschmierung und den Knorpel aus, was zu einer Arthrosis deformans führen kann.

2. Luxationen und Luxationsfrakturen im Hüftgelenk

Die traumatischen Hüftverrenkungen (HV) und Hüftverrenkungsbrüche (HVB) sind relativ seltene Verletzungen, ihre Häufigkeit unter allen Luxationen liegt zwischen 2 und 5 % (CHAPCHAL 1965). Insbesondere Menschen im mittleren Lebensalter sind betroffen, bei älteren sind Frakturen ohne eine Luxation häufiger. Übereinstimmend wird in der Literatur angegeben, daß die Zahl der HV und HVB in den letzten Jahren zugenommen hat (GERMANN 1961, JUNGBLUTH 1967, REHN und SCHRAMM 1967, HUNTER 1969).

a) Reine Hüftverrenkungen (HV)

Mechanik der reinen HV:

An erster Stelle der Unfallsursachen stehen heute die Verkehrsunfälle. Hintere HV entstehen im allgemeinen durch die Hebelwirkung des Schenkelhalses am vorderen Pfannenrand, wodurch die hintere Kapsel einreißt und der Kopf aus der Pfanne treten kann. Dabei reißt in der Regel das lig. capitis femoris.
VOIGT (1965) hat bei Untersuchungen an Leichen genauere Aufschlüsse über den Mechanismus der Frakturen und Luxationen gewinnen können. Er unterscheidet Verletzungen, die für Insassen von Kraftfahrzeugen (dashboard-Verletzungen) typisch sind von solchen Beckenverletzungen, die bei Fußgängern, Radfahrern u.ä. auftreten.

Vordere HV entstehen laut L.BÖHLER (1965) durch übermäßige Abduktion und Außenrotation.
Neben- und Begleitverletzungen sind in beiden Fällen relativ häufig.

Einteilung: Nach L.BÖHLER (1957) werden die reinen HV folgendermaßen eingeteilt:

Luxatio ischiadica	=	nach hinten unten
Luxatio iliaca		nach hinten oben
Luxatio pubica (oder iliopectinea)		nach vorne außen
Luxatio obturatoria		nach vorne unten innen

Daneben existieren noch andere, dazwischenliegende Formen, die aber keinerlei klinische oder therapeutische Besonderheiten aufweisen. (CHAPCHAL 1965).
Am häufigsten kommen die hinteren Luxationen vor, von denen wiederum die Luxatio iliaca an erster Stelle steht. (L.BÖHLER 1957, WELLER 1962).

Diagnostik: Aus dem vermutlichen Unfallhergang können wertvolle Schlüsse auf die Art der Verletzungen (und der Nebenverletzungen) gezogen werden. Im allgemeinen ist die Diagnose der HV anhand der klinischen und röntgenologischen Befunde nicht schwierig. RUSSE (1966) weist aber darauf hin, daß z.B. bei Verrenkungen nach hinten der luxierte Kopf so ungünstig stehen kann, daß er bei a-p-Aufnahmen direkt in die Pfanne projeziert wird. Es werden deshalb neben Beckenübersichts- auch Seit- und Schrägaufnahmen gefordert, um die

schwerwiegenden Folgen übersehener Verletzungen in diesem Gebiet auszuschließen. MÜLLER (1967) spricht von einer Häufigkeit von 2,6 % nicht erkannter oder falsch diagnostizierter Frakturen und Luxationen im Hüftgelenksbereich. Er weist außerdem darauf hin, daß 2 % aller in seinem Material festgestellten Arthrosen und Kopfnekrosen durch mangelhafte Röntgendiagnostik und darauf basierende falsche Therapie entstanden sind.

Neben- und Begleitverletzungen: Wie bereits angedeutet, sind sie bei HV kein seltenes Ereignis. Begleitverletzungen können die Muskulatur (Quetschungen und Risse besonders des musc. quadr. femoris und der mm. gemelli), die Gefäße (sehr selten) und die Nerven (besonders N.ischiadicus bzw. N. fibularis, deren Läsion aber bei HVB eine größere Rolle spielt) betreffen. Von Nebenverletzungen spricht man dann, wenn Läsionen außerhalb des Beckens vorliegen, nämlich am Gehirn, der Brust, dem Knie u.a. (RUSSE 1965).

Therapie: Nach L. BÖHLER (1957) soll nur in den ersten 4 Wochen, nach MOTTA (1965) nur in den ersten 3 Wochen konservativ behandelt werden, später nur noch operativ. Grundsätzlich kann man 2 Repositionsmöglichkeiten unterscheiden:

Nach L. BÖHLER in Rückenlage des Patienten, am besten auf einem Brett (anschnallen!). Rechtwinklige Beuge-

stellung in Knie- und Hüftgelenk, eine Schlaufe läuft über Oberschenkel des Patienten und den Nacken des Arztes, der durch Aufrichten des Oberkörpers und Drehen des verletzten Beines die Reposition versucht. - Nach DSHANELIDZE. Bauchlage des Patienten auf einem Tisch. Hüft- und Kniegelenk wiederum in 90 Grad Beugestellung, wobei das ganze Bein herabhängt. Ausübung eines starken Zuges in der Kniekehle des Patienten und Drehung des Unterschenkels.
Eine Modifikation der Reposition nach L. BÖHLER hat FEKETE (1962) angegeben.
Die Einrenkung erfolgt in jedem Falle in Narkose mit Muskelrelaxation. Sie soll schnell und ohne abrupte Gewaltanwendung vor sich gehen.
Wichtig ist die frühzeitige Reposition, möglichst innerhalb der ersten 12 Stunden (CHAPCHAL 1965).
Nicht ganz einheitlich sind die Ansichten über die Frage der sich an die Reposition anschließenden Behandlung. Während WELLER, KOSLOWSKI und SCHMITT (1962), BRAV (1962) und HUNTER (1969) bei all ihren Fällen eine supracondyläre Extension bis zu 3 Wochen für angebracht hielten, ist CHAPCHAL (1965) für eine differenziertere Behandlung je nach Schwere des Falles. GERMAN (1961) verneint die Notwendigkeit einer Gips- oder Extensionsbehandlung, da keine Neigung zur Reluxation bestehe. L. BÖHLER ist derselben Ansicht.

Bewegungsbehandlung: Lt. L. BÖHLER (1957) aktive Bewegungsübungen im Hüftgelenk nach 2-3 Tagen, doch unbedingt ohne Schmerzen. Er läßt seine Patienten nach 3-10 Tagen aufstehen und plädiert nachdrücklich für die Frühbelastung. RUSSE (1961) zieht eine 1 bis 3 wöchige Bettruhe mit anschließender voller Belastung vor. GERMAN (1961) stellt einige Tage ruhig und beginnt durchschnittlich am 10. Tag mit zunehmender Belastung. Nach BRAV (1962) sollen HV ohne Fraktur 3 Wochen lang im Heftpflaster liegen, danach Bewegungsübungen machen und vor der 12.Woche nicht belasten. Seine Ergebnisse sind aber nicht zufriedenstellend.

Eigene Untersuchungen

In der Chirurgischen Universitätsklinik München wurden in der Zeit von 1959-1969 neben 14 HVB 4 reine HV stationär behandelt.
Die verletzungen teilen sich wie folgt auf:
Luxatio iliaca 2 Fälle,
Luxatio pubica 2 Fälle.
Es kam also weder eine Luxatio ischiadica (in der Literatur am zweithäufigsten beschrieben) noch eine Luxatio obturatoria vor. Nie war auf den Krankenblättern oder auf den Arztbriefen eine exakte Diagnose vermerkt worden, die Luxationsform mußte vielmehr anhand der klinischen Angaben (Rotation, Ab- oder Adduktion etc.) und der Rötgenbefunde nachträglich ermittelt werden.

Tabelle 1: Luxatio iliaca

Jahr	Alter Geschlecht	luxierte Seite	Behandlung	Ruhig-stellung (Tage)	Belastung	stat. Aufenthalt
1/1961	23 weibl.	re	Reposition am gleichen Tag	13	nach 13 Tg.	24
2/1964	24 männl.	re	" "	5	nach 5 Tg.	21

Tabelle 2: Luxatio pubica

1/1958	23 männl.	re	Reposition am gleichen Tag	12	siehe Anmerk. unten	28
2/1968	23 männl.	re	" "	7	nach knapp 4 Wochen	33

Anmerkung: Der Patient wurde wegen einer Knöchelfraktur auf der gleichen Seite im Gips entlassen.

Diskussion

1. Besprechung der eigenen Ergebnisse

Bei unseren 4 reinen HV handelte es sich in allen Fällen um die Auswirkungen von Verkehrsunfällen. Nebenverletzungen beobachteten wir dreimal, davon zwei Oberarmfrakturen. 2 Patienten wurden sofort zu uns eingeliefert, 2 über ein auswärtiges Krankenhaus. Bei einem dieser Fälle war dort und in unserer Ambulanz mehrere Male erfolglos eine Reposition versucht worden.

Die Reponierung gelang in allen Fällen ohne Schwierigkeiten, eine Luxatio iliaca wurde sogar ohne Allgemeinnarkose eingerichtet. Über die Technik der Reposition liegen keine Angaben vor. Das durchschnittliche Lebensalter unserer 4 Patienten lag bei 26 Jahren. Lähmungen traten nicht auf, auch wurden keine Absprengungen registriert.

Die röntgenologischen Kontrollen sprachen in allen Fällen von einem guten Repositionsergebnis.

Die Ruhigstellung erfolgte durchschnittlich 9 Tage lang, eine Belastung der luxierten Seite wurde nach 5 bzw. 13 Tagen, in einem dritten Fall nach knapp 4 Wochen gestattet. Der 4. Patient mußte wegen einer Zusatzverletzung für längere Zeit einen Gips tragen.

Die Dauer des stationären Aufenthaltes lag zwischen 21 und 33 Tagen.

Ergebnisse des Fragebogen bzw. Nachuntersuchungen
Es wurden 2 Fragebogen zurückgeschickt, einer davon, eine Luxatio iliaca, bezeichnete das Ergebnis als "sehr gut" (keinerlei Schmerzen oder sonstige Beschwerden). Der 2. Fall, eine Luxatio pubica, mit einem von ihm selbst als "schlecht" apostrophierten Ergebnis wurde zur Nachuntersuchung gebeten:
Fall 2 der Tabelle 2: Der jetzt 27-jährige Patient, von Beruf Maschinenschlosser, ist bis heute voll arbeitsfähig, leidet aber unter ständigen Schmerzen, die seit ca 1 Jahr anhalten, d.h. ca 3 Jahre nach dem Unfall auftraten.
Röntgenologisch ergab sich das Bild einer Myositis ossificans im Bereich des rechten Hüftgelenkes. (siehe Abb. 1 und 2)
Bei dem Patienten handelt es sich um den bereits erwähnten Fall, bei dem mehrmals erfolglose Repositionsversuche unternommen worden waren, bevor er zu uns in die Klinik kam. Auch war ihm erst nach 4 Wochen die Belastung gestattet worden.

Abb. 1

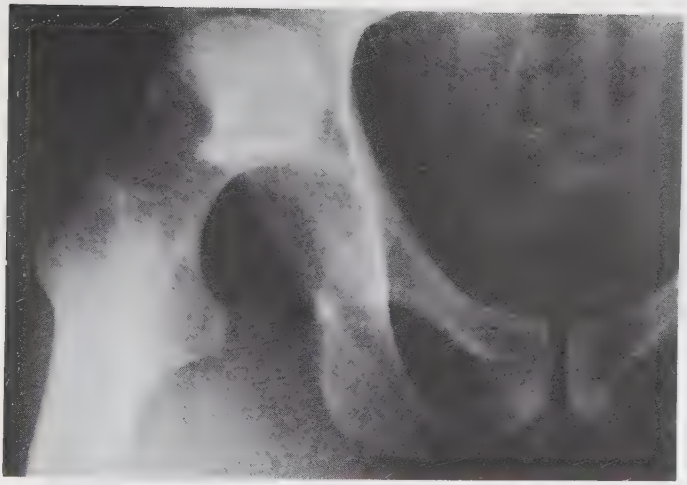

Patient R.E. (Fall 2 von Tab. 2)
Röntgenbild v. 25.2.68 (Tag des Unfalls)
Rechtes Hüftgelenk

Abb. 2

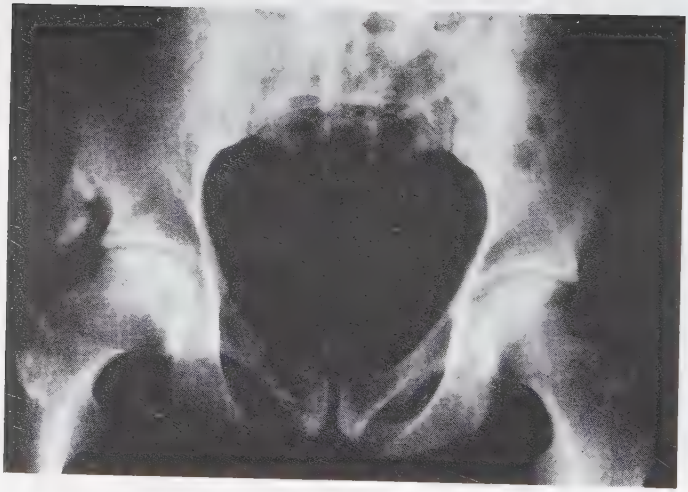

Patient R.E. (Fall 2 von Tab. 2)
Röntgenbild vom 18.1.72

2. Gegenüberstellung der eigenen Ergebnisse mit der Literatur

Die geringe Anzahl von 4 reinen HV läßt einen Vergleich hinsichtlich der Aufteilung in die von BÖHLER angegebenen Gruppen nicht zu. Bei L. Böhler selbst machen die reinen Lux. iliacae ca. 55 % seiner HV aus, während er nur über einen Fall einer Luxatio pubica unter 43 HV (= ca. 2 %) berichtet. Auch CHAPCHAL (1965) gibt die Häufigkeit der Lux. iliacae mit 56 % an, die der Lux. pubica mit nur 3 % aller HV. Die Lux. obturatoria und ischiadica kommen etwa gleich häufig vor (je 20 %).

Von allen Autoren wird der große Anteil von Verkehrsunfällen an den Unfallursachen hervorgehoben.

In Übereinstimmung mit L. BÖHLER (1957) und GERMAN (1962) haben wir nach der Reposition für einige Tage ohne Gips- oder Extensionsbehandlung ruhiggestellt.

Frühschäden, wie Gefäßstörungen und Nervenläsionen haben wir nicht beobachtet, sie werden auch in der Literatur nur sehr selten beschrieben (L. BÖHLER 1957, TROJAN 1961).

Spätschäden:

1. Arthrosis deformans haben wir bei einem Fall gesehen, L. BÖHLER (1957) hat sie bei 34 reinen HV einmal beschrieben. Dagegen spricht SCHRAMM (1965) von 25,9 %, JUNGBLUTH (1967) von 25 % und GERMANN (1961) von 11 %.

2. Knopfnekrosen: insgesamt seltener, die Angaben liegen zwischen 3 (L. BÖHLER 1957) und 7,4 % (SCHRAMM 1965). L.BÖHLER weist in diesem Zusammenhang auf den Einfluß der verspäteten Reposition hin.

3. Myositis ossificans: Die Häufigkeit wird von L. BÖHLER (1957) mit 6,2 %, von GERMANN (1961) mit 16,6 % und von TROJAN (1961 b) mit 8,4 % (incl. HVB!) angegeben. Wir haben diese Komplikation einmal gesehen.

TROJAN weist darauf hin, daß die Myositis ossificans oft schon in der 2. bis 3. Woche feststellbar ist. Ursache ist eine verspätete und unsachgemäße Reposition, sowie eine gewaltsame Nachbehandlung, was auch L. BÖHLER betont.

b) Hüftverrenkungsbrüche (ohne zentrale Luxationen)

Mechanik der HVB:

Sie entstehen durch eine Hebelwirkung zwischen Pfannenrand und Schenkelhals. Dabei ist die Stoßwirkung die Hauptursache der Brüche entweder an der Pfanne oder am Oberschenkelknochen. L. BÖHLER unterscheidet die reine Stoßwirkung, die je nach Ausmaß der Beugung im Hüftgelenk zu Abscherungen mehr am dorsalen oder dorso-kranialen Anteil der Pfanne führt. Wirkt die Gewalt nach einer HV weiter, so kann es zu Epiphysenlösungen, Schenkelhals- oder -schaftbrüchen kommen.

Einteilung

Im allgemeinen hat sich die Einteilung nach L. BÖHLER in 8 Gruppen (je mit 4 Brüchen im Pfannen- und Oberschenkelbereich) als nützlich erwiesen, obwohl sich nicht alle Fälle zwanglos an dieses Schema einordnen lassen (REHN und SCHRAMM 1967). Neben der reinen HV (Gruppe I) unterscheidet man:

A. HVB mit Brüchen im Bereich der Hüftpfanne ohne zentrale Verrenkung.

Gruppe II: Hintere obere HVB mit Ausrissen von knöchernen Kapselansätzen

Gruppe III: Hintere obere HVB mit Abscherung des dorsalen Pfannenrandes

Gruppe IV: Hintere obere HVB mit Abscherung eines oder mehrerer Knochenkeile aus dem dorsal-kranialen Teil der Pfanne (Pfannendach)

Gruppe V: Hintere HVB mit Bruch des Pfannenbodens ohne oder mit Verschiebung desselben.

B. Hüftverrenkungen mit Brüchen im Bereich des Oberschenkels.

Gruppe VI: HV mit Abbruch einer Kopfkalotte

" VII: HV mit Epiphysenlösung des Schenkelkopfs

" VIII: Hüftverrenkung mit Bruch des Schenkelhalses

" IX: HV mit Bruch des gleichseitigen Oberschenkelschaftes

Häufigkeit: Die häufigsten Fälle betreffen die Gruppen III, IV und VIII (L. BÖHLER 1957).

Diagnostik

Noch mehr als bei den reinen Hüftgelenksluxationen wird bei den HVB Wert auf die Röntgendiagnostik gelegt, um Lage und Größe von Fragmenten bestimmen zu können. Im Unterschied zu den reinen HV fehlt hier oftmals die federnde Fixation. Viele Autoren weisen nachdrücklich darauf hin, daß eine bloße Beckenübersichtsaufnahme keinesfalls genügt, sondern daß auch hier Seit-, Schräg- und Drehaufnahmen (verletzte Seite 45 Grad von der Unterlage abheben, RUSSE 1965) unbedingt angebracht sind. Eine genaue Röntgendiagnostik ist auch nötig, um die Indikation für eine eventuelle Operation stellen zu können.

Neben- und Begleitverletzungen

Bedingt durch den hier häufigsten Unfallmechanismus,

nämlich Stoß gegen Armaturenbrett oder Vordersitze, sind Kopf-, Thorax- und Knieverletzungen häufige Begleiterscheinungen von HVB (HUNTER registrierte 1969 in 13 von 57 Fällen Kopf-, in 24 von 57 Fällen Knieverletzungen). Daneben sind als Begleitverletzungen hier Nervenläsionen häufiger als bei reinen HV, bei einigen Formen der HVB mehr als bei anderen. Gefäßschädigungen spielen nur eine untergeordnete Rolle.

Therapie: Die Frage, ob operativ oder konservativ behandelt werden soll ist einmal abhängig von der Art der Verletzung (Gruppe II bis IX), andererseits von der Tatsache ob zusätzliche Repositionshindernisse oder eventuell Lähmungen bestehen. Zunächst wird man versuchen, die Luxation konservativ einzurichten. Anschließend ist zu prüfen, ob der Bruch stabil bleibt oder zu Reluxationen neigt. Sind die Absprengungen vom Pfannenrand gering, so wird die Luxation in der Regel stabil bleiben. Im Anschluß an die Reposition erfolgt ein Dauerzug in Streckstellung für 6 bis 8 Wochen (CHAPCHAL 1965). J. BÖHLER (1966) streckt nur alle unstabilen Brüche (s.u.), er ist auch der Ansicht, daß der größte Teil aller HVB konservativ behandelt werden kann.
Eine kurze Übersicht mag die unterschiedlichen Standpunkte verdeutlichen.

J. BÖHLER (1966):

- ein großes Pfannenfragment: einfacher Längszug, wenn Reluxation: Strekverband
- hintere HVB mit Ausbruch eines großen Keils vom tragenden Anteil der Pfanne: konserv. Behandlung im Dauerzug wenn sich Keil gut anlegt.

GELEHRTER (1969):

Manuelle Reposition in den ersten 12 Stunden, dann Prüfung der Stabilität durch Druck auf die Längsachse des Oberschenkels bei gebeugtem Knie- und Hüftgelenk. Röntgenaufnahmen zum Ausschluß von Interposition und Beurteilung der Pfannenfragmente.
Wenn stabil, Bettruhe, keine Extension.
Wenn unstabil: Extension (supracondylär) mit 1/7 des KG. Dauer 8-12 Wochen.

CHAPCHAL (1965) streckt auch die stabilen Fälle für 6-8 Wochen. Bei unstabilen Fällen versucht er es einige Tage mit der Extension, wenn diese nicht zu normalen Verhältnissen führt, d.h. wenn der Kopf nicht zuverlässig in Repositionsstellung bleibt, dann geht er operativ vor. Er warnt davor, bei erfolgloser Reposition die operative Behandlung aufzuschieben.

Lt. RICHTER (1964) gelingt nur bei 40 % der Pfannenrandabsprengungen bei konservativer Behandlung eine ausreichende Reposition.

Die Indikation zur Operation wird ebenfalls unterschiedlich gestellt.

Weitgehend einig ist man sich bei Interpositionen (= Repositionshindernis), Lähmungen, größeren Ausbrüchen vom hinteren Pfannenrand und Pfannendach, bei Schenkelkopfbruch, Epiphysenlösungen und Schenkelhalsbruch.

J. BÖHLER operiert nicht, wenn es gelingt, im Dauerzug eine gute Einstellung zu erreichen. Hintere HVB mit Ausbruch eines großen Keils vom tragenden Anteil der Pfanne können seiner Meinung nach konservativ im

Dauerzug behandelt werden, wenn sich der Keil gut anlegt. Auch L. BÖHLER (1957) versucht bei Pfannendachbrüchen erst die konservative Behandlung mit Dauerzug.
Im allgemeinen geht aber die Tendenz bei den HVB mehr zur primären operativen Behandlung wegen der Möglichkeit, optimale anatomische Verhältnisse wiederherzustellen und wegen der frühzeitigen funktionellen Behandlung (GERMANN 1961, RICHTER 1964, MERLE D'AUBIGNE 1966, LETOURNEL 1966, BRINKMANN 1967, EHALT 1969). LETOURNEL (1966) operiert alle Pfannenfrakturen mit Fragmentverschiebungen, um die gestörte Gelenkkongruenz zu beseitigen. Er verzichtet nur bei ganz kleinen Absprengungen ohne Stufenbildung auf die Operation.

Die Gipsbehandlung wird nicht mehr propagiert.

Bewegungsbehandlung

Bei konservativ behandelten Fällen ist die Dauer der Immobilisierung gewöhnlcih um mehrere Wochen länger, als bei operierten Patienten. Die Dauer der Extension ist abhängig von der Art und Schwere der Verletzung, im allgemeinen rechnet man mit mindestens 8 bis ca. 12 Wochen. Auch an die operative Behandlung schließt sich eine Extension an, die meist mit 3-6 Wochen anzusetzen ist. Eine zu zeitige Mobilisierung oder Massagebehandlung wird übereinstimmend abgelehnt.

Ziel der langen Immobilisierung ist es, die gefürchteten Komplikationen, vor allem die Kopfnekrose, zu verhüten.
Nach Entfernung des Streckverbandes wird eine Röntgenkontrolle für die nächsten 2 Jahre in 3-monatigem Abstand empfohlen.
GELEHRTER (1969) plädiert für eine intraossäre Venographie vor der Belastung. Ist kein venöser Abfluß vorhanden, dann wird das Bein mindestens 1 Jahr (Stützkrücken) entlastet, die Venographie alle 6 Monate wiederholt. Der Sinn der Entlastung besteht in der Hoffnung, dadurch einen Zusammenbruch des nekrotischen Kopfbereichs bis zur Revitalisierung zu verhindern.

Eigene Untersuchungen

In der Zeit von 1959 bis 1969 wurden an der Chirurgischen Universitätsklinik München insgesamt 5 HVB (ohne zentrale Luxation) stationär behandelt. Wie bereits bei den reinen HV war es auch hier mitunter schwierig, nach den BÖHLER'schen Prinzipien einzuteilen. Wir sahen:

1 Fall	der	Gruppe	II
3 Fälle	"	"	IV
1 Fall	"	"	VI

Tabelle 3

Jahr	männl. weibl.	Alter	luxierte Seite	Luxat.-Richtg.	Behandlung	Ruhig-stellg.	stat.	Bemerkg.
Gruppe II:								
1969	männl.	24	li.	oben	sofort. Reposition i. Narkose	-	2 Mon.	Verkehrsunfall. Zusätzlich Schäd.-Hirn Trauma u. perfor. Thoraxverl.
Gruppe IV.:								
1/1965	männl.	31	re.	hinten oben	sofort Repos. i. Narkose. Weitere Behandlg.??	?	2 1/2 Monate	Verkehrsunfall. Zusätzl. Patellartrümmerfrakt. u Absprengg. v. Schenkelkopf
2/1966	männl.	51	re.	hinten oben	sofort Repos. Suprakondyl. Extens. für 19 Tage	5 Wo.	2 Mo.	Verkehrsunfall. Plexuslämg re. Bein
3/1967	männl.	30	li.	hinten oben	16 Tg. nach Unfall zu uns. Auswärts erfolglose Repos.-Versuche. Hier: Versuch einer Extensionsbehandlg. (ohne Erfolg)	-	3 Tg.	Verkehrsunfall. Zu Arthrodese i. Orthop.-Klinik
Gruppe VI.:								
1967	männl.	30	li.	hinten oben ?	Operation! (nach 5 Tg.) keine Entferng. d. Fragmente Zusätzl. Absprengg. aus der Pfanne wurde belassen. Extension nur einig. Tage! Gipslonguette wegen Parese	24 Tg.	77 Tg.	siehe Anmerkg. *

* Anmerkung: Hochsitzende Ischiadicus-Parese mit totaler Denervierung des fibularen Anteils u. part. Schädigung d. tibialen Anteils.

Diskussion

1. Besprechung der eigenen Ergebnisse (s.Tab. 3)

Wie bei den reinen HV lag auch hier immer ein Verkehrsunfall zugrunde. Das Durchschnittsalter lag bei 33 Jahren, alle Verunglückten waren Männer.
Bei 4 der 5 Patienten waren Nebenverletzungen außerhalb des Hüftgelenksbereiches zu registrieren.
Leider konnten wir bei keinem Nachuntersuchungen durchführen.

Gruppe II

Die unproblematischste Gruppe bei den HVB ist hier mit einem Fall vertreten, bei dem die Nebenverletzungen ganz im Vordergrund standen (perforierende Lungenverletzung, Schädelhirntrauma etc.).
Die Nachbehandlung dieses Falles wurde nicht in unserer Klinik durchgeführt, so daß wir keinerlei Hinweise auf das weitere Schicksal besitzen.

Gruppe IV

Sämtliche Verletzungen dieser Gruppe wiesen Nebenverletzungen außerhalb des Hüftgelenks auf, der 1. Fall (1965) ist insofern ein Mischbild, als zusätzliche Absprengungen aus dem Oberschenkelkopf vorlagen.
Der dritte Patient (1967) hatte sich eine Zertrümmerung der linken Beckenhälfte, insbesondere der Pfanne,

zugezogen, außerdem eine Sprengung des linken Iliosakralgelenkes und der Symphyse mit Dislokation der letzteren, sowie eine Fraktur am Übergang Schambein-Sitzbein rechts. Der Patient kam erst nach 16 Tagen zu uns, da die Reposition in einem auswärtigen Krankenhaus durchgeführt und anschließend mit supracondylärer Drahtextension behandelt, eine Fehlstellung aufwies. Wir versuchten die Korrektur dieser Fehlstellung, was aber wegen der Länge der verstrichenen Zeit ohne Erfolg blieb. Der Patient wurde zur Arthrodese an die Orthopädische Klinik, München überwiesen.

Der 2. Fall (1966) war besonders durch seine Lähmungen bemerkenswert. Zwar traten Lähmungen auch bei 3. Patienten auf, doch handelte es sich dabei lediglich um teilweise Paresen im Versorgungsbereich des N. ischiadicus. Beim 2. Fall war jedoch eine totale Denervierung im Bereich der gesamten, vom N. ischiadicus rechts versorgten Muskeln festzustellen (Plexuslähmung des rechten Beins, d.h. Ausfall der gesamten Unterschenkelmuskulatur incl. m. biceps femoris). Der Befund hat sich auch nach 2-monatigem Krankenhausaufenthalt kaum gebessert. (s.Abb. 3).

Gruppe VI

1 Fall, bei dem etwa die Hälfte des Oberschenkelkopfes abgebrochen und erheblich disloziert war. Kleinere Knochenfragmente - aus der Pfanne - lagen

Abb. 3

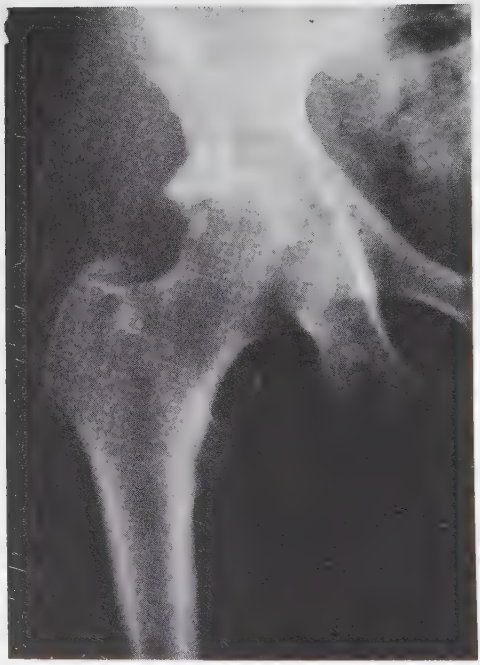

Patient F.S. (Tab. 3 Gr. IV/2/1966)
Röntgenaufnahme v. 24.3.66 (Unfalltag 15.3.66)
Rechtes Hüftgelenk

in der Hüftpfanne, so daß nicht vollständig reponiert werden konnte. Der Patient kam nach Vorbehandlung in einem auswärtigen Krankenhaus (Drahtextension) 1 Tag nach dem Unfall zu uns. Auch in diesem Falle wurde eine hochsitzende Ischiadicusparese beobachtet mit totaler Denervierung des fibularen und partieller Schädigung des tibialen Anteils. Die Lähmungen besserten sich aber im beobachteten Verlauf von 3 Monaten langsam. Auch dieser Patient konnte leider nicht nachuntersucht werden, so daß das weitere Schicksal sowohl der Luxationsfraktur als auch der Paresen nicht bekannt ist. Hier wurde eine operative Behandlung 5 Tage nach dem Unfall mit anschließender Extension auf die Dauer von einigen Tagen (genauere Angaben fehlen) durchgeführt. Eine Röntgenuntersuchung am 4.10.71 ergab die fragliche Diagnose Kopfnekrose oder Arthrosis deformans. Klinische Angaben darüber wurden nicht festgehalten.

2. Gegenüberstellung der eigenen Ergebnisse mit der Literatur

Der hohe Prozentsatz der Verkehrsunfälle als Ursache auch der HVB ist auffällig und mit schuld an der steigenden Anzahl dieser Verletzungen

Tabelle (verändert nach GERMANN)
aus REHN und SCHRAMM (1967)

Autor	Zeitraum	Anzahl	Zeitraum	Anzahl	Steigerg
Thompson u.Epstein	1928-1938	72	1938-1949	132	83,3%
Trojan u.Perschl.	1926-1937	15	1938-1949	32	113,3%
Germann	1919-1928	15	1929-1938	23	53,3%
	1939-1948	21	1949-1958	29	38,1%
Krankenh.Bergmannsheil, Bochum	1945-1954	69	1955-1964	128	85,5%

Wie die meisten Autoren, sind auch wir nach der Einteilung von L. BÖHLER vorgegangen und haben unsere 5 Fälle in je eine der Gruppen IV und VI und drei der Gruppe IV eingeordnet. Leider sind die versandten Fragebogen unbeantwortet geblieben, so daß wir keine Nachuntersuchungen durchführen konnten. Die Behandlung war dem unterschiedlichen Schweregrad der jeweiligen Verletzungen angemessen:

Gruppe II: Der HVB wurde reponiert, ob mit oder ohne weitere Extensionsbehandlung war nicht mehr zu eruieren.

Gruppe IV: Konservative Behandlung der beiden frischen Fälle mit anschließender Ruhigstellung von 5 Wochen

(bei einem Patienten), was mit den Angaben in der Literatur insofern nicht übereinstimmt, als meist mindestens 8-12 Wochen gefordert werden (L. BÖHLER 1957, GERMANN 1961, RUSSE 1961 u.a.)

Gruppe VI: Operation nach 5 Tagen, wobei das bereits mit der Pfanne fest verbundene Kopffragment nicht entfernt wurde und auch die abgesprengten Stückchen aus der Pfanne belassen wurden. L. BÖHLER würde das Kopffragment entfernen. GERMANN (1961) entfernt kleinere Fragmente, bei größeren zieht er eine Arthroplastik vor. Laut CHAPCHAL (1965) ist die Heilungsaussicht der Kalottenbrüche mit Beteiligung der Tragfläche schlecht. Nach PIPKIN (zit. nach GELEHRTER 1969) verbleibt nach Entfernung des Kopffragmentes eine gewisse abnorme Beweglichkeit in der Pfanne, was unweigerlich zur Arthrose führt. Deshalb sollte das Fragment nicht entnommen werden. GELEHRTER weist außerdem darauf hin, daß vollständig nekrotische Köpfe u.U. 6-8 Jahre ihre Form behalten und sich erst danach deformieren können.

Komplikationen

1. Frühschäden

Nervenläsionen: Je ein Fall aus den Gruppen IV und VI. Eine Pares ist immer eine Operationsindikation (CHAPCHAL et al.) Die Lähmung bei dem Patienten der Gruppe IV, der nicht operiert wurde, bildete sich im Verlauf des 2-monatigen Klinikaufenthaltes praktisch nicht zu-

rück. Der Fall der Gruppe VI wurde operiert, die Schädigung, die aber von Anfang an nicht so gravierend war, bildete sich besser zurück, war aber auch nach der Entlassung (nach 77 Tagen) noch nicht verschwunden. TROJAN (1961 b) sah bei 131 hinteren HV und HVB 13 Ischiadicus- bzw. Peroneus-Lähmungen. Lt. RUSSE (1961) ist bei hinteren HVB in ca. 10 % der Fälle mit Peroneus- oder Ischiadicusparesen zu rechnen.

Postoperative Ischiadicus-Lähmungen

LETOURNEL (1966) berichtet von 238 operierten Pfannenfrakturen, von denen 117 nach mehr als 18 Monaten nachuntersucht wurden. 13 mal wurden postoperative Ischiadicus-Lähmungen festgestellt. MERLE D'AUBIGNE hat ebenfalls (temporäre) Ischiadicus-Lähmungen beobachtet.

2. Spätschäden

Da wir keine solchen mehr nachweisen konnten, wenn man von dem ersten Fall mit der Arthrodese absieht, beschränken wir uns auf eine Zusammenstellung der Spätschäden nach der neueren Literatur.

Nach REHN und SCHRAMM (1967) muß man bei ca. 1/3 aller HVB mit Spätschäden rechnen, allerdings abhängig vom Lebensalter (L. BÖHLER 1957, HUNTER 1969). GERMANN (1961) hat 15 Luxationsfrakturen nachuntersucht. Alle wiesen mehr oder weniger ausgeprägt Spätveränderungen auf. Sie sind in erster Linie vom Ausmaß

und der Art der HVB abhängig, sehr stark gefährdet sind Dachbrüche. Auch Repositionszeitpunkt und Art der Nachbehandlung sind entscheidend. Laut WELLER et al. (1962) sind die funktionellen Spätergebnisse zu 3/4 gut bei reinen HV, nur zu 1/4 gut bei HVB.

Im einzelnen:

Arthrosis deformans

L. BÖHLER (1957) 7 mal bei 31 HVB = 22,5 %
TROJAN (1961 b) 10 mal bei 86 HVB = 11,6 %
SCHRAMM (1965) bei 33 %
JUNGBLUTH (1967) bei 50 %

Lt. STEWART und MILFORD (1954) (zit. nach BRINKMANN 1967) ist die Arthrosis deformans nach der Operation häufiger als nach geschlossener Reposition.

Kopfnekrose

Besonders häufig nach Pfannendachbrüchen (CHAPCHAL 1965, TROJAN 1961 a, L. BÖHLER 1966). Wiederum bei HVB 3 mal häufiger als bei reinen HV.

L. BÖHLER (1957) bei 27 % (alle verspätet eingerichtet)
BRAV (1962) bei 26,3 %
TROJAN (1961 a) bei 21,4 %
WELLER (1962) bei 5 %
SCHRAMM (1965) bei 26,6 %
LETOURNEL (1966) bei 21,4 %
JUNGBLUTH (1967) bei 25 %

Myositis ossificans

L. BÖHLER (1957) bei 9,2 % (HV + HVB)
BRAV (1962) bei 11 % " "

TROJAN (1961 b)	bei 8.4 %	(HV + HVB)
WELLER (1962)	bei 5,6 %	" "

Als Ursachen werden zumeist verspätete oder gewaltsame Repositionen angegeben oder passive Bewegungsübungen und Massage. TROJAN (1961 b) nimmt zusätzlich eine individuelle Disposition an.

c) Zentrale Luxationen

Mechanik

Es gibt 2 verschiedene Mechanismen, die zu 2 verschiedenen Typen von zentralen Luxationsfrakturen führen.
1. Trifft die einwirkende Gewalt nur den Trochanter major in Richtung Becken, dann wird er, ist die Kraft nur groß genug, die Pfanne zertrümmern und mit deren Fragmenten ins Beckeninnere verlagert werden. Dabei wird also zwangsläufig der Oberschenkelkopf mehr oder weniger stark in Mitleidenschaft gezogen. Im Röntgenbild bleibt das Pfannendach der verletzten Seite mit der gesunden auf gleicher Höhe, da es ja nicht mit luxiert wird.
2. Wirkt die Gewalt sowohl gegen das Trochantermassiv als auch - und zuerst - gegen die Beckenschaufel, so wird der Kopf mitsamt den Beckenfragmenten nach medial und kranial verschoben, ohne daß er vorher den Pfannenboden zertrümmern mußte. Das Pfannendach steht dann auf der verletzten Seite höher als auf der unverletzten, im allgemeinen um 8-12 mm (VICK u. KELLERMANN 1967).
3. Selten ist eine Kombination dieser beiden Verletzungen.

ad 1.: Aufgrund experimenteller Arbeiten von J. BÖHLER (1953) (zit. nach L.Böhler 1957) weiß man, daß der Kopf beim Aufprall auf den Pfannenboden kurz eingedrückt wird und nach Aufhören der Gewalt wieder in seine alte Lage zurückkehrt. Das geht natürlich nicht ohne Schaden

an Knorpel und Spongiosa des Kopfes ab.

Einteilung

In Anlehnung an den Entstehungsmechanismus teilt man die Zentralen Hüftluxationen in insgesamt 3 Gruppen ein (L. BÖHLER 1957):

Gruppe I: Ausbruch des Pfannenbodens ohne Luxation des Daches
(mit Unterteilung je nach Art des Ausbruchs)
häufigste Form!

Gruppe II: Ausbruch des Pfannendaches und medial-kraniale Verschiebung des Daches mit dem Hüftkopf
ca. 40 %!

Gruppe III: Kombination beider Gruppen.

Eine etwas andere Einteilung der Zentralen Luxationen findet sich bei RICHTER (1964).

Diagnostik

Klinische Symptomatik: Schwellung, Bein außenrotiert und abduziert, Knie gebeugt. Aktive Bewegung ganz, passive weitgehend aufgehoben (CHAPCHAL 1965, VEIHELMANN u. WELLER 1969). Nach L. BÖHLER (1957) dagegen ist das verletzte Bein meist adduziert, gebeugt und innenrotiert. Die Erkennung einer zentralen Hüftluxation allein anhand des klinischen Bildes bereitet oft große Schwierigkeiten. Die Unterscheidung, um welchen Typ es sich handelt, kann nur anhand des Röntgenbildes getroffen werden.

Neben- und Begleitverletzungen

Die Zentralen Luxationen zählen zu den schwersten und prognostisch ungünstigsten Luxationen (VICK u. KELLERMANN 1967). Meist handelt es sich um schwere Stürze oder Arbeitsunfälle, was auch in der Tatsache zum Ausdruck kommt, daß über 80 % der so Verletzten Männer sind. Im Gegensatz zu den HVB sind hier Läsionen des Nervus ischiadicus selten.

Therapie

Am wichtigsten ist eine möglichst frühzeitige Behandlung (in den ersten 24 Stunden).

Gruppe I:

Suprakondylärer Längszug mit 1/5 des Körpergewichts, außerdem Schlaufenzug am verletzten Oberschenkel mit ca. 5 kg und entsprechender Gegenzug am Becken. Dauer der Extension ca. 12 Wochen, wobei der Zug nicht dauernd mit voller Stärke zu wirken braucht (aber keine Verringerung in den ersten 5-6 Wochen). L. BÖHLER verwendet den seitlichen Schraubenzug durch den Trochanter nur noch ausnahmsweise, wegen der Infektionsgefahr, VEIHELMANN u. WELLER (1969) dagegen benützen ihn häufig und haben noch nie einen Fall von Schraubeninfektion gesehen. Bei der Trochanterschraube wird ein Nachteil des seitlichen Schlaufenzuges, nämlich Stauungen im Oberschenkel, umgangen.

PUTTI u. LEVEUF (zit. nach VEIHELMANN u. WELLER) benützen einen Gipsverband mit eingegipstem Bügel, an dem die Schraube befestigt und wodurch ein Gewicht vermieden wird.
EHALT (1969) ist ebenfalls gegen eine Trochanterschraube für den Dauerzug.
GELEHRTER (1969) legt eine Trochanterschraube dann an, wenn die Extension mit Längs- und Schlaufenzug in den ersten 12-24 Stunden nicht gelungen ist.
Gruppe II:
Bei ihr erübrigt sich ein Seitenzug, da die Luxationsrichtung im allgemeinen mehr kranial ist.
Supracondylärer Zug wie bei Gruppe I für ca. 12 Wochen.
Wird die Reposition (bei beiden Gruppen) erst nach 48 Stunden oder noch später vorgenommen, dann gelingt im allgemeinen keine dauerhafte Einrichtung mehr, da die Pfannenbruchstücke im Becken verbleiben (L. BÖHLER 1957).

Rektale Reposition

Diese wird im allgemeinen wegen der Gefahr der Rektumverletzung abgelehnt, doch wird sie von einigen Autoren noch als erfolgversprechend angegeben (JUNGBLUTH u. KRATZERT 1967, RICHTER 1964).

Operatives Vorgehen

Auch dabei gehen die Meinungen etwas auseinander:
Während FEISCHL (1966), VICK u. KELLERMANN (1967),

O. RUSSE (1965) der Operation eher skeptisch gegenüberstehen, operieren J. BÖHLER (1966), EHALT (1969) und GELEHRTER (1969) immer dann, wenn ein konservatives Vorgehen nicht zum Ziel führte. RICHTER (1964) operiert nur die wenigen Fälle geringeren Ausmaßes nicht. NEFF (zit. nach GELEHRTER 1969) ist der Ansicht, daß auf konservativem Weg die Pfanne nicht ausreichend wiederhergestellt werden kann. Er ist für die primäre Pfannenplastik.

Röntgen-Kontrollen

Eine röntgenologische Verlaufskontrolle ist bei beiden Gruppen dringend notwendig und zwar soll sie 6, 12 und 24 Stunden nach der Reposition vorgenommen werden. Dabei soll eine Diastase im Gelenk von 5-6 mm bestehen.

Bewegungsbehandlung

Alle Fälle werden nach Abschluß der Extensionsbehandlung mit aktiven Bewegungsübungen beginnen und später langsam belasten.

Eigene Untersuchungen

Zwischen 1959 und 1969 wurden an der Chirurgischen Universitätsklinik München insgesamt 9 zentrale Hüftluxationen registriert, davon wurden 5 behandelt, 4 starben kurze Zeit nach dem Unfall und 1 Patient wurde ohne Behandlung auf eigenen Wunsch in ein anderes Krankenhaus verlegt.

Tabelle 4:

Jahr	männl. weibl.	Alter	luxierte Seite	Behandlung	Ruhigstellg.	Belastg.	Lähmungen	Tod an Unfallfolgen	stat. Aufenth.	Bemerkg.
1959	männl.	81	re.	Repos. innerhalb 24 Std. Extension: unt.Drittel d. Oberschenkels	-	-	-	nach 18 Tg.	18 Tg.	Verkehrsunfall
1962/1	männl.	38	li.	keine Behandlung	-	-	-	-	2 Tg.	auf eigenen Wunsch verleg
1962/2	weibl.	61	li.	Repos. innerhalb 24 Std. Drahtextension durch Tibiakopf + Trochanterdraht	8 Wo.	nach 15 Wochen	Parese d. großen Glutealmuskul.	-	4 Mon.	Verkehrsunf.
1964	männl.	53	re.	keine Behandlung	-	-	-	am gleichen Tg.	-	Verkehrsunf.
1968/1	männl.	38	li.	Operation! bis zur Operation Extension	12 Tg. Op. leicht, nachh. voll	nach 12 Tg. 3 Mon. belastb.	-	-	2 Mon.	Reoperation (s. Anmerkg.) *
1968/2	männl.	48	?	innerhalb 24 Std. mit Trochanterdraht-Extension	6 Woch. (?)	nach 12 Wochen	-	-	4 Mon.	
1968/3	männl.	59	li.	keine Behandlung	-	-	-	nach 7 Tagen	7 Tg.	Verkehrsunf.
1968/4	männl.	41	re.	keine Behandlung	-	-	-	am gleichen Tg.	-	Arbeitsunf. (mit Harnröhrenabriß)
1969	männl.	49	re.	innerhalb von 24 Std. Repos. mit perkondyl. Extension. Nach 2 Wo. Trochanterdraht, da imprimierte Pfannendachanteile noch disloziert.	40 Tg.	?	-	-	2 Mon.	hat Klinik auf eigenen Wunsch verl.

* Anmerkg : 4 1/2 Mon. nach der ersten Operation Entferng. einer zapfenförmg. Verkalkung am unteren Pfannenrand.

Diskussion

1. Besprechung der eigenen Ergebnisse

4 Verkehrsunfälle, 3 davon wurden als Fußgänger von einem Auto angefahren. Davon starben zwei. Nebenverletzungen außerhalb des Hüftgelenks beobachteten wir 5 mal, einmal sogar einen Harnröhrenabriß bei schwerstem Beckenbruch.

Wir operierten einmal und führten bei 4 Patienten eine Extensionsbehandlung durch: Einmal (1962) durch den Tibiakopf + Trochanterdraht, 1968 Trochanterdraht mit Zug in Halsachse, 1959 Drahtextension im unteren Drittel des Oberschenkels, 1969 eine perkondyläre Extension, dazu 2 Wochen später einen Trochanterdraht, da die imprimierten Pfannenteile noch in Richtung kleines Becken disloziert waren.

Der operierte Fall wurde erst am 16. Tag nach dem Unfall so behandelt, bis dahin lag er im Streckverband.

Ruhigstellung:

Nach der Operation durfte der Patient bereits am 12. Tag leicht belasten, nachdem die Extension entfernt worden war. Nach 3 Monaten voll Belastung. Nach 4 1/2 Monaten wurde eine erneute Operation nötig, da sich zapfenförmige Verkalkungen am hinteren unteren Pfannenrand gebildet hatten, die Schmerzen und Bewegungseinschränkungen verursachten. Von den mit Extension behandelten Patienten starb einer nach 18 Tagen,

die übrigen wurden (2 Fälle) 6 bzw. 8 Wochen ruhiggestellt.

Frühfolgen:

4 Todesfälle, davon 2 am selben Tag, einer 7, ein zweiter 18 Tage nach dem Unfall. Einmal kam es zu einer Parese der großen Glutealmuskulatur (Prellung oder Zerrung der Nerven, kein Abriß).

Spätfolgen:

Bei dem Fall, bei dem eine Reoperation notwendig wurde, (s.oben) war röntgenologisch nach 5 Monaten eine ausgeprägte Coxarthrose festzustellen mit Gelenkkopfdeformierung sowie Demineralisationserscheinungen im Kopf und Trochanterenbereich (s.Abb 4).

Leider wurde kein einziger Fragebogen zurückgeschickt, so daß über den weiteren Verlauf nichts bekannt geworden ist.

2. Gegenüberstellung der eigenen Ergebnisse mit der Literatur

Leider konnten wir uns wegen der dürftigen Angaben auf den Krankengeschichten nicht an die Einstellungsprinzipien nach BÖHLER halten.

Das Alter unserer Patienten lag in der Hauptsache zwischen 38 und 61 Jahren, nur ein Patient war älter. Nach VICK und KELLERMANN (1967) sind über 50 % der Zentralen Hüftluxation über 70 Jahre alt. Über die Tatsache, daß die Verkehrsopfer mit Zentraler Luxation

Abb. 4

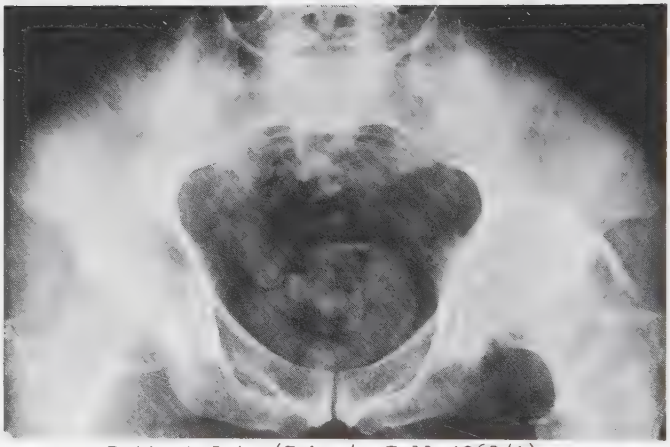

Patient J.A. (Tab. 4, Fall 1968/1)
Röntgenaufnahme v. 7.11.68 (Unfall 17.6.68)
Li. Hüftgelenk: zapfenförm. Verkalkung, die am 22.1.68 durch eine Operation beseitigt wurde.

häufig Fußgänger sind, konnten in der Literatur keine Angaben gefunden werden.

Behandlung: Daß bei den 4 Extensionsbehandlungen viermal verschiedene Techniken angewandt wurden erklären sich wohl aus dem zeitlichen Abstand (1959, 1962, 1968 und 1969). Die Extension im unteren Drittel des Oberschenkels wurde 1959 ausgeführt. Literaturangaben über diese Technik konnten in den letzten 10 Jahren nicht gefunden werden. Die Schraubenzugs-Behandlung am Trochanter major wurde bei uns nicht praktiziert, dagegen wurde in einem Fall (1969) beim Versagen der perikondylären Extension nach 2 Wochen ein Trochanterdrahtzug angewandt (lt. CHAPCHAL 1965 führt ein Schraubenzug am Trochanter höchstens innerhalb der ersten 4 Tage zum Erfolg). Ein weiterer Fall (1968) wurde von Anfang an mit Trochanterdraht versorgt. Die noch beschriebenen Repositionsmöglichkeiten, rektale Reponierung und manuelle Reposition in Narkose wurden von uns nicht angewandt.

Einmal (1968) wurde eine Operation vorgezogen, weil das konservative Vorgehen nicht zum Ziel geführt hatte. Wir verzeichneten bei 9 Patienten 4 Todesfälle, L. BÖHLER (1957) registrierte bei 57 Fällen viermal einen tödlichen Ausgang.

Ruhigstellung: Im allgemeinen wird bei der Extensionsbehandlung in der Literatur mit ca. 12 Wochen gerechnet (GESSER 1965, VICK u. KELLERMANN 1967, O. RUSSE 1965, J. BÖHLER 1966). Wir stellten 6 bzw. 8 Wochen

ruhig. VEIHELMANN u. WELLER (1969) entfernen in der Regel den seitlichen Zug nach 6 Wochen, den Längszug nach 8 Wochen.

Lähmungen und Gefäßläsionen sind insgesamt selten (CHAPCHAL 1965). L. BÖHLER hat sie nie gesehen. Wir können über eine Patientin berichten, bei der nach Entfernung der Extension (nach 8 Wochen) eine Parese der großen Glutealmuskulatur offenkundig wurde.

Zusammenstellung der Spätfolgen nach der Literatur:
Die funktionellen Spätresultate sind bei der Gruppe I am besten (VICK u. KELLERMANN 1967).

Arthrosis deformans

L. BÖHLER (1957): 20 von 37 nachuntersuchten Fällen=54 % (meist unvollständig reponierte Fälle)

FEISCHL (1966): Über 80 %

VEIHELMANN u. WELLER sahen bei 20 nachuntersuchten Patienten nur geringe arthrotische Veränderungen (Ihre Therapie: Längszug und seitl. Schraubenzug)

SCHRAMM (1965): 62,5 %

JUNGBLUTH (1967): 76,5 %

Kopfnekrosen

Grundsätzlich ist die Gruppe I ungleich stärker gefährdet (s. experimentelle Arbeiten v. J. BÖHLER 1953).

L. BÖHLER (1957): 10,8 %

SCHRAMM (1965): 12,5 %

JUNGBLUTH (1967): 35,3 %

Myositis ossificans

Bei L. BÖHLER (1957) 1 Fall von 37 = 2,7 %

REHN u. SCHRAMM (1965): 12,5 %

II. Kniegelenk

1. Bau und Funktion des Kniegelenks

Im Kniegelenk, dem größten Gelenk des Körpers, sind Bewegungen um 2 Achsen möglich: Quere Achse für Beugung und Streckung (Beugung aktiv 130 Grad, passiv noch weiter), Längsachse für die Kreiselung (einwärts 5-10 Grad, auswärts 3-5 mal soviel). Die Rotation kann allerdings nicht ausgeführt werden, wenn das Gelenk voll gebeugt oder gestreckt ist.

Wird das Knie gestreckt, so schlägt der Oberschenkel an die Vorderränder der Menisci an. In voller Streckstellung sind die Seitenbänder, Anteile der Kreuzbänder und die hintere Kapselwand gespannt, die Schlußrotation geschieht durch Anspannen der Kreuzbänder.

Beugung: Zu Beginn handelt es sich nur um ein Abwinkeln, kein Gleiten der Oberschenkelkondylen. Nach dieser Bewegung mit einem Umfang von ca. 20 Grad, drehen sie sich weiter an Ort und Stelle. Die artikulierenden Flächen werden mit zunehmender Beugung kleiner, bedingt durch die ungleichmäßige Krümmung der Femurrollen. Die Beugung wird gehemmt durch zunehmende Dehnung der Streckmuskulatur und Spannung von Teilen der Kreuzbänder.

Die Patella gleitet bei Beugung 5-7 cm, sie liegt bei Streckung auf der bursa suprapatellaris, bei Beugung auf den Femurrollen (paßt hier am besten) und übt dabei

einen erheblichen Druck aus (BENNINGHOFF 1961).
Hemmung der Außendehnung durch beide Seitenbänder, zusätzlich durch die feste Verbindung von medialem Meniskus und Innenband.
Hemmung der Innendrehung durch die beiden Kreuzbänder,
Hemmung der seitlichen Verschiebung und Knickung durch die Seitenbänder.

a) Knochen

Femur: Der Gelenkanteil sind die Femurkondylen, wobei der mediale Kondylus weiter nach distal reicht als der laterale. Dazwischen liegt hinten die fossa intercondylica, die nicht überknorpelt ist, vorne die überknorpelte facies patellaris. In der Streckstellung breite Auflagefläche, bei Beugung durch den geringeren Krümmungsradius Entspannung der Seitenbänder, wodurch die Rotation möglich wird.

Tibia: 2 Kondylen mit entsprechenden, aber nicht völlig kongruenten Gelenkflächen für den Femur. Dazwischen liegt die Eminentia intercondylica.

Patella: Mit der breiten Basis oben und der Spitze nach unten. Sie ist in die Sehne des musculus quadriceps als Sesambein eingelassen.

b) Kapsel

Sie entspringt am Oberschenkel ca. 1-2 cm über der Knorpel-Knochengrenze, läßt die Epikondylen frei und endet an der Tibia am Knorpelrand. Der Wadenbeinknopf bleibt außerhalb der Kapsel. Die Sehne des musculus quadriceps femoris durchzieht sie, was zur Folge hat, daß sich bei Anspannung des Muskels (z.B. bei der Beugung) die Kapsel nicht der Gestaltsänderung der Gelenkhöhle anpassen kann. Ein Fettkörper (corpus adiposum infrapatellare) sorgt für den Ausgleich.

Größter Inhalt der Gelenkhöhle bei 20-30 Grad Beugung = Ergußhaltung.

c) Bursae

Um ein Reiben der straffen Sehne des musculus quadriceps zu verhindern, sind an den gefährdeten Stellen Schleimbeutel angelegt. Es sind: bursa suprapatellaris, die meist mit der Gelenkhöhle in Verbindung steht. Über der tuberositas tibiae befindet sich die bursa infrapatellaris profunda (meist isoliert). Vor der Kniescheibe können (variabel) 3 Schleimbeutel liegen. Aber auch an anderen Stellen kann man Schleimbeutel finden, so unterscheidet man noch eine bursa poplitea, gastrocnemia, anserina, semimembranacea und andere.

d) Bänder

Menisci: Ihre Aufgabe ist der Ausgleich der Inkongruenzen zwischen Femur- und Tibiagelenkflächen sowie ihrer Krümmungsunterschiede (WELLER 1962).
Man unterscheidet einen lateralen und einen medialen Meniskus, der laterale ist etwas kreisförmig, der mediale hat etwa C-Form. Bei starker Beugung werden die Menisci nach hinten geschoben.
Kreuzbänder: Sie sind Reste einer vertikalen Scheidewand. Teile der Kreuzbänder sind in fast allen Stellungen gespannt, was zur Sicherung des Gelenks wesentlich beiträgt (BENNINGHOFF 1961).

Seitenbänder (ligamenta collateralia lat. und med.):

Das mediale Seitenband ist mit dem medialen Meniskus und der Kapsel verwachsen und zieht vom med. Epikondylus zur Tibia. Das laterale Seitenband zieht vom Epicondylus zum Wadenbeinkopf, steht vom Gelenk ab und ist dadurch weder mit der Kapsel noch mit dem lateralen Meniskus verwachsen. Die Seitenbänder werden bei Streckung gespannt und bei Beugung entlastet.

e) Muskulatur

Der einzige Strecker ist der 4-köpfige musculus quadriceps femoris, der aber etwa 3-mal so stark ist wie die 8 Beugemuskeln zusammen. Daneben hat der musculus tensor fasciae latae eine geringe Streckwirkung.
Beuger sind die ischiocruralen Muskeln, der musc. sartorius, musc. gracilis und musc. gastrocnemius.
Rotatoren sind alle Beuger, je nach Ansatz entweder medial oder lateral rotierend.

f) Gefäße

Die arteria femoralis ist durch eine Fettschicht von der Kapsel getrennt. Ihre in der Kniekehle abgehenden Äste bilden das rete articulare genus, das als Kollateralkreislauf bedeutsam werden kann.

2. Luxationen im Kniegelenk

Es handelt sich insgesamt um seltene Verletzungen mit einem Prozentsatz von 0,2-3 (BARTEL 1967) unter allen Verrenkungen.

L. BÖHLER (1957) registrierte von 1926-1954 53, WELLER (1962) in 10 Jahren 14, BARTEL (1967) von 1943-1952 einen Fall, von 1953-1965 neun. In der MAYO-Klinik wurden von 1911-1966 lediglich 14 Luxationen im Kniegelenk (unter 2 Millionen stationären Behandlungen) behandelt (KENNEDY 1963).

Mechanik: Am häufigsten sieht man die Luxationen nach außen, bzw. nach vorne außen (WELLER 1962). Zur Luxation dieses Gelenks sind erhebliche Kräfte notwendig, die auf einen fixierten Unter- oder Oberschenkel treffen müssen. Man unterscheidet (Angaben nach WELLER):

Lux. anterior (45 %)
posterior(30 %)
mediale (sehr selten)
rotatoria
divergens (Oberschenkel zwischen den beiden auseinanderweichenden Unterschenkelknochen)

Meist handelt es sich um partielle Luxationen, bei denen zumeist das vordere Kreuzband zerreißt sowie eines der Seitenbänder, die meisten Bänder aber erhalten bleiben, was zur federnden Fixation führt. Daneben sieht man Muskelverletzungen, wie Zerreißungen im Bereich des M. popliteus, der Gastrocnemiusköpfe und besonders des Vastus medialis (L. BÖHLER 1957).

Die Menisci werden entweder ganz von ihren Ansätzen abgerissen, selten eingerissen oder sie bleiben haften und machen die Verrenkung mit, indem sie auf den Femurkondylen liegenbleiben. Der Unterschenkel wird gewöhnlich am Oberschenkel vorbei nach kranial verschoben.

Diagnostik: Meist handelt es sich um eine so auffallende Verletzung, daß die Erkennung nicht schwerfällt.

Nebenverletzungen: Abriß der knöchernen Bandansätze, Knochenabsprengungen aus der Tibia oder den Oberschenkelkondylen kommen vor. Meist ist das vordere Kreuzband zerrissen, die Seitenbänder werden häufig in Mitleidenschaft gezogen. Die Menisci bilden in der Regel kein Repositionshindernis, ein ernstes dagegen die sogenannten Knopflocheinrisse der Kapsel und der musculi vastus med. bzw. biceps femoris. Die art. poplitea kann abgedrückt oder sogar (sehr selten!) abgerissen werden. Bei der antero-lateralen Luxation werden die Sehnen des pes anserinus in die fossa intercondylica verlagert. Die nn. peroneus und tibialis können gedehnt, selten kann ersterer sogar abgerissen werden (WELLER 1962).

Therapie: Wichtig ist die möglichst frühzeitige Reposition, um Gefäß- und Nervenstörungen soweit wie möglich zu beheben. Falls keine Hindernisse bestehen, gelingt die Einrichtung in der Regel leicht, oftmals schon spontan. Lediglich bei den seltenen vollständigen Luxationen kann eine Narkose notwendig werden. L. BÖHLER reponiert

immer in örtlicher oder allgemeiner Betäubung bei gebeugtem Kniegelenk; die Reposition in Streckstellung beinhaltet die Gefahr der Überdrehung der Popliteagefäße. Er weist darauf hin, daß die Einrichtung bei gestrecktem Knie in der Regel nur bei Gelenkszerreißungen, also wenn keine federnde Fixation vorliegt, gelingt. Nach der erfolgten Reponierung sind unbedingt die Festigkeit des Gelenks und die Durchblutungsverhältnisse (Fußpulse) zu prüfen. Besteht ein Repositionshindernis, so muß in der Regel blutig reponiert werden.

Komplizierte Luxationen

Nach Exzision aller gequetschten Weichteile Hautnaht (keine Naht von Muskel und Bändern, um keine Fremdkörper in die Tiefe zu versenken, L. BÖHLER 1957, JONASCH 1961). Ein teilweise abgelöster, aber nicht zerrissener Meniskus wird nicht entfernt. KENNEDY (1963) berichtet von guten Erfolgen bei der operativen Versorgung des Bandapparats (bei offenen Verletzungen sofort, bei geschlossenen ca. eine Woche nach der Reposition),

Nachbehandlung: Nach der Reposition wird eine Gipshülse angelegt, vom Sprunggelenk bis zur Hüfte bei Beugestellung des Kniegelenks von etwa 10 bis 15 Grad. Der Gips wird sofort gespalten, um Zirkulationsstörungen zu vermeiden. Nach dem Abschwellen des Gelenks wird ein neuer, ungespaltener Gips angelegt (L. BÖHLER 1957).

Ruhigstellung: Nach L. BÖHLER 16 Wochen ununterbrochen, nur dann kann man sicher sein, daß die verletzten Bänder genug verwachsen sind. WELLER (1962) schreibt drei bis vier Monate vor. Andere Autoren (LANGE, SOMMER und WETZER zit. bei BARTEL 1967) führen dagegen nur eine kurze Ruhigstellung auf Braunscher Schiene mit anschließender funktioneller Bewegungsbehandlung durch. BARTEL und KEMPTER selbst richten sich bei der Ruhigstellung nach Art und Ausmaß der Bänderverletzung, stellen also nicht generell eine Zeitlang ruhig. BÖHLER lehnt die Anlage einer Extension nach Reposition ab. Häufige Röntgenkontrollen sind notwendig.
Bewegungsbehandlung: Nur aktiv, nicht passiv, zunächst im Zinkleimverband. 6 bis 8 Wochen nach Gipsentfernung ist das Gelenk meist standfest.

Früh- und Spätschäden: Todesfälle (früher an der sich einstellenden Sepsis)
Amputation bei Zerreißung der art. poplitea, Schlottergelenk bei unzweckmäßiger Behandlung, vor allem bei Massage oder passiven Bewegungsübungen. Außerdem können Arthrosen, und Bandverknöcherungen eintreten. Eine zu lang dauernde Ruhigstellung bewirkt zwar das Festwerden der Bänder, bringt aber starke Einschränkungen der Beweglichkeit mit sich (L. BÖHLER 1957). Die anatomisch und funktionell besten Ergebnisse ergaben die Luxationen nach vorne oder hinten, da hier die

Seitenbänder in der Regel unverletzt bleiben.

Eigene Untersuchungen

Wir haben in den Jahren 1959 bis 1969 in der Chirurischen Universitätsklinik, München nur zwei traumatische Kniegelenksverrenkungen behandelt, was 1,7 % aller in diesem Zeitraum stationär behandelten Luxationen der unteren Extremität entspricht. BARTEL (1967) gibt die Häufigkeit unter allen Verrenkungen mit 0,2 bis 3 % an. Von diesen beiden Fällen war:

1 unvollständige nach lateral,

1 vollständige nach vorne (s.Abb. 5 u. 6).

Behandlung: Leider sind die Angaben in den Krankengeschichten unvollständig und das Ambulanzblatt für die Nachbehandlung in einem Fall unauffindbar, wobei unterstellt wird, daß die Nachbehandlung, wie angeraten, bei uns erfolgte. Die versandten Fragebögen wurden nicht zurückgegeben, so daß keinerlei Angaben über das Behandlungsergebnis auf lange Zeit vorliegen.
Wir behandelten beidemale mit Ruhigstellung in Gips nach der Reposition. Gipsabnahme erfolgte bei der unvollständigen Luxation nach 12 Wochen. Nach ca. 1 Jahr mußte bei ihr noch drei mal ein Gelenkserguß punktiert und ein Gips für eine Woche angelegt werden. Seither keine Angaben mehr.
An Nebenverletzungen fanden wir bei der unvollständigen

Abb. 5

Patientin M. S.

Röntgenbild v. 12.1.1966

Linkes Kniegelenk, vollst. Lux. nach vorne

Abb. 6

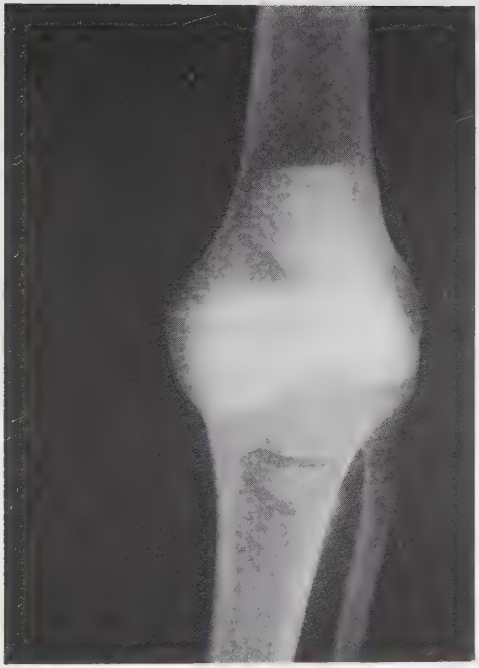

Patientin M.S.
Röntgenbild v. 12.1.1966
Linkes Kniegelenk, vollst. Luxation nach vorne

lateralen Luxation Absprengungen aus dem tibialen Epikondylus, dem tibialen Höcker der eminentia intercondylica und eine fragliche Infraktion der Patella. Außerdem wurde ein Innenbandriß bei diesem Patienten festgestellt. Bei der Patientin mit der vollständigen Luxation nach vorne (in der Krankengeschichte war von einer Luxation nach hinten die Rede, erst das Röntgenbild brachte endgültigen Aufschluß) trat eine Thrombose im verletzten Bein auf, weshalb der Gips entfernt werden mußte.

Diskussion

Nebenverletzungen: BARTEL (1967) sah bei seinen Fällen nur bei den unvollständigen Verrenkungen einmal eine Zerreißung des medialen Seitenbandes, viermal eine Verletzung des vorderen Kreuzbandes; bei den vollständigen Luxationen waren nur die Kreuzbänder verletzt. Laterale Verrenkungen sind nur möglich, wenn das mediale Seitenband einreißt (L. BÖHLER), was sich auch bei unserem Fall bestätigte.
Nervenläsionen haben wir nicht gesehen, KRÖMER (zit. bei BARTEL) beschreibt bei medialen Luxationen Peroneusschäden. Schon L. BÖHLER (1957) schreibt, daß Thrombosen auftreten können, wenn bei starken Verschiebungen der Druck nicht rasch behoben wird. Inwieweit bei unserem Thrombosefall eine Verzögerung in der Reposition eingetreten war, konnte nicht mehr festgestellt werden.

3. Luxationen der Patella

Grundsätzlich unterscheidet man die traumatische von der viel häufigeren habituellen Luxation der Patella. Die traumatische kann zur Ursache der habituellen werden.

Traumatische Luxationen

Mechanik

Direkte oder indirekte Gewalteinwirkung von der Seite (BÖHLER 1957, NIKOLAI 1960). Die Häufigkeit dieser Verletzung soll noch geringer sein als die der Kniegelenksluxationen. WELLER (1962) fand in 10 Jahren 9 Patienten.

Einteilung

Nach REICHEL unterscheidet man:

1. die mediale oder laterale Patellaluxation (PL)
2. die vertikale oder Rotationsluxation (sehr selten) mit Drehung um eine Längsachse um 90 oder 180 Grad.
3. die horizontale Luxation (die fast nur dann zustande kommt, wenn Rektussehne oder lig. patella zerrissen sind).

Diagnostik

Das Knie befindet sich meist in Beugestellung, die Patella ist deutlich über dem Kondylus tastbar, weitere Beugung ist schmerzhaft. Bei der horizontalen Luxation wird die Patella in den Gelenkspalt eingeklemmt, wodurch keine Bewegung mehr im Knie möglich ist.

Nebenverletzungen

Auf der der Luxationsrichtung entgegengesetzten Seite (bei lateraler Luxation also auf der medialen Seite) reißen oft die Gelenkkapsel und die Vastussehne ein, was später zur habituellen Luxation bei geringfügigen Traumatisierungen führen kann. Fast immer entsteht ein Bluterguß.

Therapie

Die Reposition gelingt meist leicht durch Fingerdruck bei Streckstellung im Kniegelenk und Beugung in der Hüfte, wobei der musc. rectus entspannt wird (L. BÖHLER 1957). Nur ganz selten ist eine Narkose nötig. Aufgrund des Verletzungsmechanismus muß die Lux. horizontalis immer operiert werden.

Bewegungsbehandlung

Da bei der traumatischen Luxation Kapselverletzungen mit dabei sind, muß das Bein für 2-3 Wochen (NIKOLAI 1960) ruhiggestellt werden (Gipshülse). Eine längere Ruhigstellung hat den Nachteil der längeren Nachbehandlung.

Früh- und Spätfolgen

1. Arthrosis deformans
2. Weichteilverkalkungen

Prognose: Sie ist bei der traumatischen PL nicht gut (WELLER 1962), da sie zu Rezidiven neigt und in eine habituelle übergehen kann. BÜRKLE DE LA CAMP dagegen hält die habituelle PL auf dem Boden einer einwandfrei traumatischen für anlagebedingt. NIKOLAI (1960) berichtet, daß bei ihm kein Fall einer Reluxation aufgetreten sei (bei 12 Fällen).

Eigene Untersuchungen

In der Zeit von 1959-1969 wurden stationär in der Chirurgischen Universitätsklinik München keine traumatischen PL behandelt. In den Jahren 1965-1969 versorgten wir dagegen ambulant 10 Fälle, wobei einmal bereits vorher eine Luxation stattgefunden hatte (s. Tab. 5).
Das durchschnittliche Alter betrug 21 Jahre, das weibliche Geschlecht überwog im Verhältnis 4:1.
7 mal lag eine Luxation nach lateral vor, 3 mal war die Richtung nicht mehr feststellbar, da in 2 Fällen eine spontane Reposition eingetreten, der 3. Patient auswärts behandelt worden war (Skiunfall).

Behandlung: 3 mal Reposition in Narkose notwendig, 7 mal Gipstutor nach dem Abschwellen für 2 bis 6 Wochen. Der Fall, bei dem der Gips für 6 Wochen angelegt worden war, war eine Spontanluxation beim Aufrichten aus der Hocke. 3 mal wurde eine Schiene für ausreichend erachtet, Dauer eine bzw. zwei Wochen.
Ruhiggestellt wurde durchschnittlich ca 3,7 Wochen, wobei 3 Fälle, die 6 bzw. 7 Wochen ruhiggestellt werden mußten, stärkere Gelenksergüsse aufwiesen, die je zweimal punktiert werden mußten. Diese 3 Fälle waren nicht auf ein direktes Trauma zurückzuführen, sondern waren spontan entstanden bei schnellen Bewegungen.
Die ambulante Behandlung dauerte durchschnittlich

Tabelle 5

Nr.	Alter	männl. weibl.	Luxat.-Richtg.	Behandlung	Punktion v. Ergüssen	Ruhig-stellg.	ambul. Behand.	persön. Beurtlg.	Relux.	Bemerkg.
1	25	männl.	? da spontan repon.	Alkoholschiene	-	1 Woche	6 Tage	-	-	-
2	20	weibl.	"	Alkoholschiene, strenge Bett-ruhe. Nach 3 Wochen Tutor für 4 Wochen	2 x	7 Woch.	7 Woch.	-	-	-
3	17	weibl.	lateral	Repos. in Narkose, Schiene. Nach 1 Wo. Tutor f. 3 Wochen	-	1 Mon.	26 Tg.	sehr gut	-	wieder sportl. aktiv
4	18	männl.	lateral	spontane Repos. Schiene Gips für 6 Wochen	2 x	6 Woch.	6 Woch.	gut	ca. alle 3/4 Jahre	
5	13	weibl.	lateral	Repos. in Narkose, Schiene. Nach 1 Wo. Gips f. 2 Wo.	-	3 Woch.	6 Woch.	sehr gut	1 x	seither o. Beschw.
6	17	weibl.	lateral	Schiene	-	2 Woch.	2 Woch.	sehr gut	-	-
7	40	weibl.	lateral	Repos. i. Narkose, Alkoholsch. Nach 4 Tg. Gips für 3 Wo.	-	4 Woch.	4 Woch.	gut	+	-
8	20	weibl.	lateral	Repos. ohne Narkose, Schiene	-	1 Woche	1 Woche	-	-	s. Anmerk.
9	27	weibl.	?	auswärts repon. (Skiunfall) Gips für 3 Wochen	-	3 Woch.	3 Woch.	sehr gut	-	-
10	13	weibl.	lateral	Repos. ohne Narkose, Schiene Nach 3 Woch. Gips f. 3. Woch.	2 x	6 Woch.	6 Woch.	sehr gut	-	wieder sportl aktiv

* Anmerkg.: 3 Jahre vorher Meniskus-Operation.
Vor 4 Wochen schon einmal luxiert.

4,2 Wochen. Von den versandten Fragebögen wurden 3 nicht beantwortet, von den restlichen 7 Patienten gaben 3 Reluxationen nach der Behandlung an, bei einem Fall allerdings nur ein einziges Mal einige Monate nachher.
Die Patientin, die über häufigere Reluxationen klagte hatte bei dem Trauma (Sturz auf das rechte Knie) eine Verletzung dergestalt erlitten, daß Tibia und Femur um mehr als 45 Grad um ihre Längsachse gegeneinander verdreht worden waren und dabei die Patella nach lateral luxiert wurde.
In der Anamnese wurde bei einer Patientin bereits eine Luxation der Kniescheibe 4 Wochen vor dem Ereignis, das bei uns behandelt wurde, festgestellt, daneben eine Meniskusoperation, die 3 Jahre zurücklag.
Fragebogenergebnis: 2 mal gute, 5 mal sehr gute Ergebnisse. Keine Nachuntersuchung.

Diskussion

Wie bereits betont, ist die traumatische Luxation der Patella eine seltene Verletzung; dementsprechend sind die Angaben darüber in der Literatur dünn gesät. NIKOLAI hat 1960 12 Fälle (seit 1950) untersucht und dabei gefunden, daß die direkte Gewalteinwirkung von der Seite eine geringere Rolle spielt als die indirekte. Wir haben 6 mal einen Sturz oder Stoß als Unfallursache beobachten können, 4 mal waren plötzliche Bewegungen oder ein Nachgeben im Kniegelenk die Ursache der PL. Die laterale Luxation überwiegt bei weitem (NIKOLAI 10 von 12). Wir haben ausschließlich diesen Typ gesehen, soweit die Luxation nicht schon spontan reponiert worden war.

NIKOLAI reponiert in der Regel in Narkose bei gebeugtem Hüftgelenk, die Reponierung gelingt leicht. Wir reponierten 3 mal in Narkose, ebenso häufig hatte eine spontane Korrektur der Fehlstellung stattgefunden. Wir stellten durchschnittlich länger ruhig als NIKOLAI der 10 bis 20 Tage für angebracht hält. Er hat von seinen Fällen nicht eine Reluxation beobachtet, wir dagegen 2 von 10 PL.

Habituelle Luxationen der Patella

Eine habituelle Patellaluxation (hPL) kann sich auf dem Boden eines Traumas entwickeln oder angeboren sein. Es scheint jedoch häufig so zu sein, daß eine geringfügige Verletzung im Kniegelenksbereich als Auslöser wirkt, wobei der ursächliche Zusammenhang nur noch schwer zu rekonstruieren sein dürfte, da vielfältige alltägliche Belastungen in diesem Bereich vorkommen. So ist WEIGERT (1967) der Ansicht, daß die meisten hPL auf endogene Faktoren zurückzuführen sind, während HEYWOOD (1961) davon spricht, daß 95 % aller hPL sich nach Bagatelltraumen entwickeln, was jedoch nicht unbedingt ein Widerspruch zu sein braucht.

Mechanik

Die Ursachen der hPL liegen entweder in den Bändern, der Kapsel, den Muskeln oder in den Knochen:

- Schlaffheit der medialen Kapsel (PAPADIA 1962) bei gleichzeitiger Kontraktur der lateralen Kapsel.
- Lockerung des medialen lig. collaterale und interner transversaler retinacula, damit verbunden Valgusstellung im Kniegelenk
- Unterentwicklung des musc. vastus med. wobei schon normalerweise der vastus lateralis überwiegt.
- Patelladysplasie mit Verlagerung nach außen und Abflachung des lateralen Kondylus.

- Genus valgus (40-60 %)
- die facies patellaris des Femur ist flach angelegt und der lat. Kondylus dysplastisch oder gar nicht vorhanden.
- die Patella ist kleiner als normal und hat oft Kugelform (KELLERMANN)

Weitere Ursachen können sein:

- Bindegewebige Stränge zwischen tracus iliotibialis und Vastusmuskulatur (JEFFREYS 1963) oder Patella selbst (BOWKER 1964).
- Manche Autoren stellen außerdem die Patella alta als prädisponierenden Faktor für eine hPL heraus. So fanden LOFF und FRIEDEBOLD (1969) bei 98 Fällen von Spontanluxationen der Patella 58 mal eine Pat. alta, WEIGERT (1967) sah sie sogar bei 86 % (bei männlichen) und 93 % (bei weiblichen Patienten). Dagegen hält KELLERMANN (1965) die patella alta und profunda für relativ häufige Lageanomalien, die nicht als krankhaft zu bezeichnen sind und nur selten therapeutisch angegangen werden müßten, da sie keine unmittelbaren Folgen auf die Gelenksfunktion hätten. Sie sind auch nicht nur kongenital bedingt, sondern u.a. von Beruf, Arbeitsweise und Konstitution abhängig. Die Summe der jeweils vorhandenen kongenitalen Veränderungen führt und von der einfachen lateralen Dysplasie (eine mediale Verschiebung wird praktisch nicht beobachtet) über die laterale Subluxation, bei

der die Patella in Beugestellung disloziert ist und in Streckstellung wieder zurückgleitet, zur vollständigen lateralen Luxation in Beugestellung. Ist dieser Zustand eingetreten, dann ist der mediale Kapselanteil überdehnt, der laterale dagegen verkürzt. Je nach Ausmaß dieser Verkürzung kann eine permanente Luxation der Kniescheibe nach lateral resultieren, d.h. die Patella gleitet beim Strecken nicht mehr in die normale Lage zurück.

Einleitung

DEBRUNNER teilt ein in:

permanente Luxation = Dauerverrenkung

habituelle Luxation = gewohnheitsmäßige totale Verrenkung bei bestimmten Kniegelenksbewegungen

rezidivierende Luxation = gelegentliche nicht vorhersehbare Luxation bei Belastungsbewegungen.

Diagnostik

Sie gelingt leicht. Besonders wichtig sind die anamnestischen Angaben . Nach BOWKER (1964) würde die Diagnose erleichtert durch eine Tangentialaufnahme der Kniescheibe bei Beugung im Kniegelenk von 140 Grad. Das durchschnittliche Alter der Ersterkrankung liegt bei ca. 14 Jahren. Die subjektiven Symptome sind im allgemeinen Gangunsicherheit, Angst vor weiteren Luxationen,

Schmerzen, Schwellung, knirschendes Geräusch.

Befunde: Abnorme Beweglichkeit der Patella. Nicht selten findet man eine Bänderschwäche an anderen Gelenken.

Therapie

Konservativ: Schon GALEN hat eine Luxationsbandage angegeben. HEYWOOD (1961) berichtet davon, daß sich bei 15 % seiner Fälle nach Übungsbehandlung des musc. quadriceps femoris die Luxation nicht mehr wiederholte. Er behandelte von 106 Fällen 90 operativ und 16 konservativ. DEBRUNNER berichtet von 5 Fällen, die nur durch Training geheilt wurden. WEIGERT (1967) behandelt nur die leichten Subluxationen konservativ. Daneben werden Knieführungsschienen nach RÖMER oder G belspangen nach HOHMANN angegeben.

Operativ: Es gibt eine große Anzahl verschiedener Operationsmöglichkeiten, von denen aber nur noch wenige in größerem Umfang durchgeführt werden.

DEBRUNNER hat über 100 Verfahren aufgeführt.

Am bekanntesten sind die Verfahren nach KROGIUS, GOCHT, ROUX, PITZEN und ALBEE (KELLERMANN 1965).

Wenn bindegewebige Stränge zwischen tracus iliotibialis und der Vastusmuskulatur bestehen, so ist deren Durchtrennung und anschließende Verpflanzung des musc. sartorius unter dem musc. vastus lateralis hindurch zur Innenseite der Patella eine Methode, die sich beson-

ders bei Kindern bewährt haben soll (JEFFREYS 1963).
DEVERELL (1965) bevorzugt die einfache Transplantation der tuberositas tibiae nach medial und distal oder die Ablösung und subperiostale Fixierung des ligamentum patellae.
KROGIUS: Entnahme eines medialen Kapselstreifens und Aufnähen auf die laterale Hälfte der Gelenkskapsel.
ROUX: Verlagerung der tuberos. tibiae mit dem lig. patellae nach medial und distal.
ALBEE: Aufrichten des lateralen Kondylus durch einen eingeführten Knochenkeil.
PITZEN: Fixierung der Patella mit einem Seidenfaden, der am oberen Ende der Patella in einem Bohrloch verläuft über das lig. patellae an der tuberos. tibiae.
GOCHT: Bei dieser Methode wird die Sehne des musc. semitendinosus mit der Patella vernäht.
GALEAZZI: Abtrennung der Sehne des musc. semitendinosus und Verbindung mit dem medialen Patellarand. Der proximale Stumpf des musc. semitendinosus wird mit dem musc. semimembranaceus vernäht.
Auch die Patellektomie kommt in Frage, und zwar dann (JONASCH 1961), wenn eine deutliche Arthrose der Gelenkfläche der Patella und der korrespondierenden Gelenkfläche des Femur vorhanden ist. Anschließend Operation nach KROGIUS und Versetzung der tuberos. tibiae.
Eine Arthrodese wird nur in Ausnahmefällen notwendig werden. Die Wahl des Operationsverfahrens wird sich

im allgemeinen nach den anatomischen Besonderheiten des jeweiligen Falles zu richten haben.

Bewegungsbehandlung; Ruhigstellung

JONASCH stellt nach der Operation nach KROGIUS 5 Wochen ruhig. Im übrigen richtet sich die Dauer nach dem gewählten Verfahren.

Früh- und Spätschäden

Reluxation
Genu recurvatum
Verminderung der Streckfähigkeit
Flexionseinschränkung
Schwellung und Lockerung des Kniegelenkes
Arthrose.

Eigene Untersuchungen:

Tabelle 6

Nr./ Jahr	lux. Seite	Alter	Luxations-richtung	Behandlung	Ruhig-stellg.	station. Aufenth.	Bemerkungen
1/1961	re.	18	besonders leicht n. medial ver-schieblich	Raffung der medialen Gelenkkapsel	Gips für 4-6 Woch.	19 Tg.	angeborene Bänderschwäche Schublade positiv
2/1961	re.	21	nach medial luxierbar. Nach allen Seiten ab-norm bewegl.	Raffung der med. u. lat. Gelenkkapsel	Gips Dauer?	19 Tg.	angeborene Bänderschwäche Genu recurvatum beidseits, auch linke Patella stark beweglich.
3/1962	li.	19	?	selbst mit Alkohol-umschläg.	Gips für 6 Woch.	20 Tg.	freier Gelenkkörper aus der Rückseite der Patella
4/1962	re.	17	?	elast.Ver-band nach Unfall	Gips Dauer?	21 Tg.	im Anschluß an Sportunfall vor 3/4 Jahr (Reluxation)
5/1965	li.	22	lateral	-	Gips für 3 Woch.	nur ambul.	

Wir behandelten in der Zeit von 1959 bis 1969 insgesamt 5 habituelle Patellaluxationen, 4 davon stationär, eine ambulant. Das Durchschnittsalter betrug 19,4 Jahre. Von den 3 weiblichen Patienten war bei 2 nicht nur die später operierte Patella abnorm beweglich, sondern auch die andere Seite betroffen, bei einer Patientin fand sich sogar eine abnorme Überstreckbarkeit auch an anderen Gelenken des Körpers (Ellbogen, Fingergelenke). Bei diesen beiden Patientinnen ließ sich die Patella nach allen Richtungen abnorm verschieben, besonders aber nach medial. Bei den 3 restlichen Patienten (2 davon waren junge Männer) beschränkte sich die Luxation auf die Patella einer Seite.

Ursachen: Beim Fall 2/1961 waren Beschwerden zum ersten Mal 5 Jahre vor der stationären Behandlung aufgetreten, also im Alter von 16 Jahren.

Beim Fall 3/1962 wurden die ersten Erscheinungen im Alter von 18 Jahren beobachtet (1 Jahr vor der Behandlung).

Der Fall 4/1962 ist auf einen Sportunfall ca. 9 Monate vorher zurückzuführen.

Bei den Patienten 1 und 5 fehlen entsprechende Angaben. Lediglich bei Fall 5 konnte eindeutig eine Luxation nach lateral festgestellt werden.

Auffällige Befunde: einmal Schublade stark positiv, einmal genu recurvatum beidseits.

Bei Patient 2/1961 sperrte das Knie manchmal in halber

Beugestellung und konnte dann weder gebeugt noch gestreckt werden.
Vorbehandlung: Ein Fall, bei dem insgesamt dreimal im Laufe von 2 Jahren ein Gipstutor angefertigt worden war. Ein Fall, der sich mit Alkoholumschlägen selbst behandelt hatte. Der Sportunfall war mit elastischen Verbänden ohne Erfolge versorgt worden.

Behandlung: Einmal wurde nicht operiert, sondern lediglich mit Gipsverband für 3 Wochen behandelt (ambulant). Einmal führten wir eine Raffung der medialen Gelenkkapsel durch, einmal eine Raffung der medialen und der lateralen Kapsel. Bei 2 Patienten (1962) wandten wir das Verfahren nach KROGIUS an, wobei einmal zusätzlich ein freier Gelenkkörper aus dem Kniegelenk entfernt werden mußte. Dieser stammte von der Rückseite der Kniescheibe, bei der ein daumennagelgroßer Bezirk des Knorpelüberzugs fehlte.
Lediglich bei 2 der 4 operierten Patienten liegen Angaben darüber vor, wie lange anschließend der Gipsverband getragen wurde, nämlich ca. 6 Wochen.
Die Dauer des stationären Aufenthaltes betrug im Mittel 19,5 Tage. Die Arbeitsunfähigkeit war in einem Fall auf 3 Monate veranschlagt.

Ergebnisse: Von den 5 versandten Fragebogen wurden 2 beantwortet zurückgeschickt. Es handelt sich dabei um die beiden nach KROGIUS operierten Fälle, wobei

die persönliche Beurteilung einmal mit zwei, einmal nur mit drei ausfällt. (10 Jahre nach der Operation). Geklagt wird über Schmerzen beim Gehen, die so stark sind, daß Schmerzmittel genommen werden müssen. Beidemale wird angegeben, daß das verletzte Bein leichter ermüdbar und zumindest in sportlicher Hinsicht nur noch eingeschränkt zu gebrauchen sei.
Einmal wird von Durchblutungsstörungen berichtet, die sich auf das operierte Bein beschränken, im 2. Fall sind beide Beine davon betroffen. Beim Fall 4/1962 waren die Beeinträchtigungen so gravierend, daß der Beruf gewechselt werden mußte und ein Sportverbot besteht, auch traten Reluxationen auf, was eine erneute Operation in einer anderen Klinik, 6 Jahre nach der ersten notwendig machte.

Diskussion

Bei den beiden hPL, deren Spätergebnisse wir überblicken konnten, betrug die Zeit zwischen Operation und Nachkontrolle 10 Jahre, was einen Vergleich mit der Literatur - wäre die Anzahl der Fälle größer - zulassen würde, da nach KELLERMANN (1965) 3-5 Jahre verstrichen sein müssen.

Im Gegensatz zu den Literaturangaben, wonach eine mediale hPL praktisch nicht beobachtet wird, sahen wir in 2 Fällen bei einer abnormen Beweglichkeit der Patella nach allen Seiten eine besonders leichte Luxierbarkeit nach medial.

Wir haben in 4 von 5 Fällen operiert und es nur in dem einen Fall einer Luxation, die auf einen Sturz am Tage der Behandlung zurückzuführen war, unterlassen. Inwieweit hier die Krankenblattdiagnose hPL überhaupt angebracht war, läßt sich heute nicht mehr entscheiden.

WEIGERT (1967) stellt die Indikation zur Operation folgendermaßen:

1. Tendenz zur Dislokation
2. Instabilität des Knies
3. Muskelatrophie
4. fortschreitende Änderung der Kniestatik und Arthrosis deformans

Die Häufigkeit der angewandten Methoden variiert sehr stark. Wir selbst haben in 50 % der Fälle nach KROGIUS

operiert, KELLERMANN (1965) operierte bei 13 Fällen 11 mal nach KROGIUS, zweimal nach KROGIUS-ALBEE, außerdem berichtet er von Ergebnissen aus Frankreich und den skandinavischen Ländern, bei denen ebenfalls die Methode nach KROGIUS (mit Modifikationen) im Vordergrund steht. Besonders in Italien wird die Methode nach GALEAZZI bevorzugt.

Die von uns einmal durchgeführte Raffung der medialen Kapsel wird nur noch selten ausgeführt, LOFF und FRIEDEBOLD (1969) wandten sie nur 5 mal bei 87 Operationen an. Die von uns einmal gemachte Raffung der medialen und der lateralen Kapsel konnten wir in der Literatur der letzten 10 Jahre überhaupt nicht mehr finden. Dagegen versetzt man noch häufiger die tuberos. tibiae (WEIGERT 1967, DEVERELL 1965, BOWKER 1964, HEYWOOD 1961), eine Operation die wir nicht ausgeführt haben.

Ergebnisse

Es besteht in der Literatur Übereinstimmung darüber, daß ein Zusammenhang zwischen der Häufigkeit der hPL und dem späteren Gelenkschaden in dem Sinne nicht besteht, daß, je häufiger die hPL zu verzeichnen war, umso schwerer später der Schaden ist. LOFF und FRIEDBOLD (1969) sind sogar der Ansicht, daß der Gelenkschaden umso geringer bleibt, je häufiger sich die Luxation ereignet hatte. Ein Grund dafür könnte sein, daß seltener

auftretende Verrenkungen das Gelenk stärker traumatisieren, weil dabei die Bänder- und Muskelführung noch straffer ist.
MAC NAB (zit. nach LOFF und FRIEDEBOLD) stellte fest, daß die Knorpelschäden der Kniegelenke mehr von der Subluxation als von der Totalluxation der Patella abhängen. Im Gegensatz zu HEYWOOD (1961) sind die beiden Autoren auch der Ansicht, daß das Alter des Patienten keinen Einfluß auf das Operationsergebnis hat. Unterschiedlich sind auch die Ansichten darüber, ob ein Zusammenhang besteht zwischen dem Auftreten der Arthrosis deformans und dem Intervall zwischen Luxation und Operation. WEIGERT (1967) bejaht diese Korrelation, LOFF und FRIEDEBOLD verneinen sie.

Operationsmethoden und Ergebnisse

KROGIUS: Bei unseren beiden Fällen erwies sich diese Methode insgesamt als nicht voll befriedigend, was natürlich bei der geringen Fallzahl keinerlei Rückschlüsse erlaubt. Immerhin war die Rezidivhäufigkeit bei dieser Methode mit 21,5 % im Vergleich zu anderen am größten (MARION und BARCAT, zit. nach KELLERMANN 1965). Am besten schnitt bei dieser Methode noch GALEAZZI mit 12 % Rezidiven ab. Auch HEYWOOD (1961) beobachtete nach 4 Operationen nach KROGIUS 2 Rezidive, dagegen beurteilen SCHÜTTENMEYER (1963) und KELLERMANN (1965) selbst die Aussichten bei dieser Operation besser,

was auch durch Ergebnisse aus dem skandinavischen Raum unterstrichen wird.
HEYWOOD (1961) berichtet von unbefriedigenden Ergebnissen bei supracondylärer Osteotomie, ebenso bei 29 Fällen mit einer Patellektomie.
BOWKER (1964) hält die Versetzung der tuberositas tibiae für das erfolgversprechendste Verfahren, ebenso DEVERELL (1965) und WEIGERT (1967), der sie als Standardmethode mit oder ohne Kapselplastik oder Sehnenverpflanzung anwendet.
Wir fanden in der Literatur keine Angaben über hPL und freie Gelenkkörper, was wir im ersten Fall beobachten konnten.

III. Oberes Sprunggelenk (articulatio talo-cruralis)

1. Bau und Funktion des Oberen Sprunggelenks (OSG)

Das OSG ist ein kompliziert aufgebautes Gelenk, bei dem Zusammenhalt und Zusammenspiel von knöchernem und ligamentärem Anteil besonders wichtig sind.

1. Knochen: Der knöcherne Anteil wird repräsentiert von den distalen Enden der Unterschenkelknochen und dem Talus. BARNETT und NAPIER (zit. nach WEBER 1971) haben 1952 nachgewiesen, daß die mediale Talusrollenkante vorne stärker gekrümmt ist als hinten, was zur Folge hat, daß bei Dorsalflexion des Fußes der Talus etwas nach innen rotiert (ca. 5 Grad). Daneben rotiert die Fibula bei Dorsalflexion nach innen, bei Plantarflexion nach außen.

Aufgrund eigener Beobachtungen kommt WEBER zur Auffassung, daß sich bei Bewegungen des OSG die Gabelweite nicht ändert, was der älteren Auffassung widerspricht, wonach bei Dorsalflexion der Knöchelgabel um 2-3 mm auseinanderweicht (BENNINGHOFF). Zusätzlich zur Rotation der Fibula um ihre Längsachse kommt eine Bewegung der Fibula bei Dorsalflexion nach dorsal, bei Plantarflexion nach ventral um jeweils 1-2 mm.

2. Bänder: Die Ligamenta tibio-fibulare ant. et post. verbinden als ventrale bzw. dorsale Syndesmose neben der membrana interossea die beiden Unterschenkelknochen. Mediale und laterale Seitenbänder verbinden Fibula und

Tibia mit Talus, Calcaneus und Os naviculare. Das mediale Seitenband wird aus Lig. deltoideum bezeichnet und kann in drei Faserzüge unterteilt werden. Das laterale Seitenband zieht zum Talus und Calcaneus.

3. Kapsel: Die Gelenkkapsel umschließt die überknorpelten Flächen der drei am OSG beteiligten Knochen, ist - besonders im vorderen Anteil - stellenweise sehr dünn und greift nur vorne ein Stück auf den Talushals über. Die Knöchel bleiben außerhalb des Gelenks (BENNINGHOFF).

4. Muskulatur: Die Muskeln des Unterschenkels haben eine Halte- und Bewegungsfunktion. Sie gliedern sich in eine vordere (Extensoren-) Gruppe, eine laterale (Peroneus-) Gruppe und eine hintere (Flexoren-) Gruppe, wobei letztere ihrer Aufgabe als Fußhebel gegen die Schwerkraft gemäß besonders kräftig ausgebildet ist.

Funktion: Das OSG wird beim Gehen ständig in unterschiedlicher Weise beansprucht. Basierend auf den Untersuchungen einer Reihe von Autoren hat WEBER u.a. folgende Leitsätze, was die Beanspruchung des OSG betrifft, herausgestellt:

"Das OSG unterliegt nicht nur reinen Druckkräften, sondern auch der Beanspruchung durch Schub, Scherung, Rotation und Valgusknickung.

Das untere Sprunggelenk und die Vorfußgelenke sind für die harmonische Funktion des OSG von großer Wichtigkeit

und dürfen im Zusammenhang mit der Beanspruchung des OSG nicht vergessen werden".

Die überragende Bedeutung der Fibula für den Gelenkmechanismus belegt WEBER mit drei Beispielen, wobei er in diesem Zusammenhang auf die geringere Bedeutung des medialen Knöchels verweist. Diese Ergebnisse haben ihn auch dazu veranlaßt, bei der Behandlung von Verletzungen im OSG gerade die Wiederherstellung der Stabilität der fibularen Knöchelgegend besonders zu betonen.

2. Luxationsfrakturen (LF) im OSG

Ausgehend vom mutmaßlichen Unfallmechanismus hat LAUGE-HANSEN (1948-1963) die genetische Klassifizierung der Sprunggelenksverletzungen eingeführt, die heute vielfach den Einteilungen der Luxationsfrakturen zugrunde liegt. L. BÖHLER hat in seiner 1957 erschienenen"Technik der Knochenbruchbehandlung" die Klassifizierung von LAUGE HANSEN übernommen und zur Grundlage der jeweiligen Therapie gemacht. LAUGE HANSEN teilt die Frakturen in 4 Gruppen ein:

1. Supinations-Fraktur (am häufigsten) mit 4 Stadien
2. Supinations-Adduktionsfraktur, mit 2 Stadien
3. Pronations-Abduktions-Brüche, mit 3 Stadien
4. Pronations-Eversionsbrüche, mit 4 Stadien

WEBER kommt, indem er die pathologischen Veränderungen im Gebiet Fibula-Syndesmose, sowie die Forderung nach einer möglichst raschen und einfachen Orientierung durch das Röntgenbild in den Vordergrund stellt, zu folgender Einteilung der Lux.-Frakturen im OSG:

A. Malleolenbrüche mit Fibulaläsion distal der Syndesmose
B. Malleolenbrüche mit Fibulaläsion in Höhe der Syndesmose
C. Malleolenbrüche mit Fibulaläsion proximal der Syndesmose.

Diagnostik: In der Regel werden das Ausmaß der Frakturen und der Dislokation anhand des Röntgenbildes festgestellt. L. BÖHLER weist jedoch auf die Bedeutung der klinischen Untersuchung, die der röntgenologischen vorhergehen sollte,

hin, und zwar ist auf Veränderungen der Farbe, Form und Hauttemperatur zu achten. Daneben kommt der Prüfung der Fußpulse (Tib. post. und dorsalis pedis) große Bedeutung zu, da sie bei vollständigen Lux. nach hinten oder vorne fehlen, was zu einer umgehenden Reposition Anlaß geben muß.

Da das Röntgenbild primär über den Zustand des Bandverbindungen keine Auskunft geben kann, schließt WEBER mit Hilfe seiner Einteilung (s.vorne) indirekt auf Bandläsionen: Malleolenbrüche mit Fibulaläsion der Syndesmose führen nie zu einer Verletzung derselben, Verletzungen der Fibula in Höhe der Syndesmose führen vielleicht dazu, bei Fibulaverletzung der Syndesmose ist diese immer betroffen.

Nebenverletzungen: Auf Gefäßstörung wurde bereits hingewiesen (sie sind im ganzen selten, L. BÖHLER). Nervenverletzungen kommen kaum vor. Verletzungen mit stärkerer Dislokation von Fragmenten können zu Spannungen und Hautnekrosen führen und zu sekundären Infektionen des Gelenks Anlaß geben.

Therapie: Grundsätzlich kann operativ oder konservativ behandelt werden. Die Einteilung nach LAUGE HANSEN beinhaltet bereits die Art der Reposition, nämlich im gegenläufigen Sinn zum mutmaßlichen Unfallmechanismus. Anschließend Ruhigstellung im Gipsverband für 8-16 Wochen, je nach Ausmaß der Schäden. L. BÖHLER betont die Wichtigkeit einer ausreichenden Ruhigstellung und weist

darauf hin, daß 2-4 Wochen zu lange nicht schaden, 2 Wochen zu kurz aber zu schweren Schäden führen können. Die operative Versorgung dagegen bedarf keiner so langen Ruhigstellung im Gipsverband, WEBER weist im Gegenteil darauf hin, daß hier das Prinzip gilt: "viel bewegen, wenig belasten". Im übrigen richtet sich die operative Behandlung nach den im Einzelfall vorliegenden Schäden.

Spätschäden: Pseudoarthrosen der frakturierten Knochen. Arthrose.

Eigene Untersuchungen

Wir behandelten im Zeitraum von 5 Jahren (1965-1969) stationär insgesamt 64 Lux.-Frakturen im OSG, davon 33 männl. und 31 weibl. Patienten. Das durchschnittliche Alter betrug 46,4 Jahre und war bei beiden Geschlechtern etwa gleich.

Unfallsursachen: Verkehrsunfälle: 8
ausgeglitten, gestolpert, umgeknickt: 37
Sportunfälle: 6
Sonstige: 13

Die Monate Januar und Oktober waren als Unfallmonate mit Abstand am häufigsten vertreten, der Grund dafür bleibt letzten Endes unklar.
Die meisten, nämlich 49 Patienten kamen sofort, d.h. noch am Unfalltag zu uns, 6 nach 1 Tag, die übrigen zwischen dem 2 und 33. Tag nach dem Unfall. Ein Patient kam nach 10 Jahren.
Die Erstversorgung unserer Patienten erfolgte in der Regel in unserer Ambulanz. Dort wurde bei 12 Patienten nach Reposition oder Repositionsversuch ein Gips angelegt, der 3 mal belassen werden konnte und einmal neu angefertigt werden mußte. 8 Patienten mußten später operiert werden. Davon
zwei 4 Tage später,
zwei 6 Tage später,
einer 10 Tage später,
zwei 13 Tage später,
einer 16 Tage später.

7 Patienten waren in anderen Krankenhäusern vorbehandelt

worden und wurden wegen sekundär auftretender Schwierigkeiten zu uns verlegt.
Bei den von uns beobachteten Verletzungen war in 40 % das linke Bein, in 60 % der Fälle das rechte Bein beteiligt, doppelseitige Lux.-Frakturen sahen wir nicht.
Luxationsrichtung des Talus: Soweit sich Angaben darüber in den Krankenblättern finden konnten, was nur bei genau 50 % der Fall war, kamen bevorzugt die laterale und die dorsale Luxation vor (12 bzw. 19 mal).

Einteilung

Ein Versuch der Einteilung nach WEBER mißlang wegen der unzureichenden Angaben. Wir haben deshalb eine Einteilung vorgenommen, die es uns erlaubte, unser Krankengut anhand der vorliegenden Befunde einzuordnen:

Gruppe Ia = nur Außenknöchel- oder Wadenbeinbruch mit Syndesmose-Sprengung
Ib = nur Außenknöchel- oder Wadenbeinbruch ohne Syndesmose-Sprengung
IIa = nur Innenknöchel- oder Tibiafraktur mit Syndesmose-Sprengung
IIb = nur Innenknöchel- oder Tibiafraktur ohne Syndesmose-Sprengung
IIIa = bi- bzw. trimalleoläre Lux.-Fraktur mit Syndesmose-Sprengung
IIIb = bi- bzw. trimalleoläre Lux.-Fraktur ohne Syndesmose-Sprengung
IV = Abriß eines hinteren Volkmannschen Dreiecks
V = Abriß eines vorderen Volkmannschen Dreiecks
VI = Riß des Ligam. deltoideum

Gruppe VIIa = Kombination von Ia und IV
VIIb = Kombination von Ib und IV
VIIIa = Kombination von IIIa und IV
VIIIb = Kombination von IIIb und IV
IXa = Kombination von IIIb und VI
IXb = Kombination von Ib und VI

Wir fanden:

Gruppe Ia = 9 Fälle
Ib = 6 Fälle
IIa und IIb keinen Fall
IIIa = 17 Fälle (davon 2 offene Frakturen)
IIIb = 29 Fälle (davon 4 offene Frakturen)

Zusammen 61 Fälle
dazu kommen 3 Fälle, bei denen es zu einer Luxation kam, ohne daß ein Bruch des Knöchels vorlag.

Von diesen 3 trugen 2 Patienten einen Abriß eines hinteren Volkmannschen Dreiecks mit Syndesmose-Sprengung davon, beim dritten Patienten lag die Verletzung ca 10 Jahre zurück. Er klagte über gelegentliches "Herausschnappen" im Gelenk, besonders, wenn er die verordneten Bandagen nicht trug. Bei einer Revision zeigte sich das lig. tibio-fibul ant. nur noch als schlaffes, keinen Halt mehr verleihendes Gewebe.

Gruppe IV = 31 Fälle
V = 2 Fälle
VI = 4 Fälle
VIIa = 4 Fälle
VIIb = 2 Fälle
VIIIa = 7 Fälle
VIIIb = 16 Fälle

Gruppe IXa = 2 Fälle
IXb = 2 Fälle

Einzelverletzungen:

Außenknöchelfraktur	39
Innenknöchelfraktur	45
Fibulaschaftfraktur	23
Tibiaschaftfraktur	1
Talusaussprengungen	1
Syndesmose-Sprengung	27
hint. Volkmannsches Dreieck	31
vord. Volkmannsches Dreieck	2
Riß des lig. deltoideum	4

Lähmungen

Diese beobachteten wir bei zwei Patienten. Jeweils war der N. peroneus betroffen. Eine war nur vorübergehend nachzuweisen und besserte sich innerhalb weniger Tage, die zweite bestand auch noch bei der Entlassung und äußerten sich in einer völligen Parese der Mm. extensor hallucis longus (= Ramus prof. Ni. peronei) und extensor digitorum longus (Zehenstreckung unmöglich). Beide Male waren es komplizierte Frakturen.

Therapie

1. Fibulaschaftfraktur

mit Rushpin und Drahtcerclage	8 mal
mit Rushpin	6 mal
mit Spongiosaschraube ins Schienbein und Platte	1 mal
mit Spongiosaschraube ins Schienbein u.Platte u.Cortic.Schr.	1 mal
mit Platte und Zugschrauben-Osteosynthese	2 mal
mit Drahtcerclage und Corticalisschraube	1 mal

2. Außenknöchelfraktur

mit Rushpin	7 mal
mit Rushpin und Drahtcerclage	5 mal
mit Platte	3 mal
mit Drahtcerclage	1 mal
mit Kirschnerdrähten	1 mal
mit Rushpin u. Kirschnerdraht mit Zuggurtung	1 mal
mit 2 Corticalisschrauben von proximal her	1 mal
mit Spongiosaschraube ins Schienbein und Kirschnerdrähte	1 mal
mit Kirschnerdraht und Zuggurtung und Drahtcerclage	1 mal
mit Platte und Drahtcerclage	1 mal

3. Tibiaschaftfraktur

mit 4 Corticalisschrauben	1 mal

4. Innenknöchelfraktur

mit Malleolar- bzw Spongiosaschraube	24 mal
mit Corticalisschrauben	3 mal
mit Schraube und 2 Kirschnerdrähten	1 mal
mit Platte	1 mal

5 Hinteres Volkmannsches Dreieck

mit Spongiosaschraube	6 mal
keine gesonderte operative Versorgung	25 mal

6. Vorderes Volkmannsches Dreieck

mit Drahtcerclage	1 mal
keine Versorgung	1 mal

7. Syndesmose

Syndesmoseschrauben und Bandnaht	3 mal
Spongiosaschraube ins Schienbein	3 mal

Spongiosaschraube ins Schienbein und Platte	2 mal
Naht des ligamentum tibio-fibulare	2 mal
keine operative Behandlung	17 mal

8. Ligamentum deltoideum

Naht	1 mal
keine Versorgung	3 mal

Zusammenfassung

Wir operierten von unseren 64 Patienten insgesamt 47 (= 73 %), 17 wurden konservativ behandelt.

Gründe für eine nicht-operative Behandlung waren z.B. hohes Alter, Schwangerschaft oder Ablehnung von seiten des Patienten oder in der Natur der Verletzung gelegen.

Fälle bei denen nicht operiert wurde:

1. kleines unwesentliches Volkmannsches Dreieck (bei bimalleolärer Lux.-Fraktur)
2. Alter (80, 74)
3 Antikoagulatien-Behandlung
4. bei größerem Volkmannschen Dreieck (1/4 der Gelenkfläche) und Syndesmose-Sprengung aber sonst keiner Fraktur.

Es waren gerade aber auch jüngere Patienten, die nicht operiert wurden (um 30 Jahre). Gründe hierfür wurden nicht genannt.

In der Regel fand die Operation noch am selben Tage statt.

Aufteilung: bei 24 Patienten innerhalb von 24 Stunden,
bei 4 Patienten innerhalb von 48 Stunden,
bei 9 Patienten innerhalb von 1 Woche
bei 5 Patienten innerhalb von 2 Wochen

bei 2 Patienten innerhalb von 4 Wochen
bei 3 Patienten später (1 nach 10 Jahren).
47

Röntgenologische Beurteilung der Gelenkstellung nach Reposition/Operation:

gut 30 mal
gut bis ausreichend / 14 mal
ausreichend 14 mal
ausreichend bis schlecht 1 mal (= Patient, der an zwei verschiedenen auswärtigen Krankenhäusern reponiert u. operiert worden war).

Konservative Behandlung

Liegegips war vorgesehen:
1 mal für 3 Wochen
3 mal für 4 Wochen
3 mal für 5 Wochen (durchschnittlich 6 Wochen)
4 mal für 6 Wochen
2 mal für 8 Wochen
1 mal für 9 Wochen
1 mal für 12 Wochen (74-jährige Patientin)
15 (bei zwei Patienten kein Gips)

Gehgips wurde(soweit bekannt) im Anschluß an den Liegegips in 2 Fällen für 3 Wochen
1 Fall für 4 Wochen (durchschnittl. 4,5 Wochen)
1 Fall für 8 Wochen angefertigt.

In einem Fall schon Gehgips 2 Wochen nach der Reposition.

In den meisten Fällen erfolgte eine anschließende Behandlung mit Zinkleimverband für weitere 2-3 Wochen.

Operative Behandlung

Soweit Angaben darüber vorliegen, wurde nach der Operation bei 23 (von 46 Fällen) eine Gipslonguette angefertigt, 9 mal wurde das Bein nur auf einer Schiene ruhiggestellt. Einigemale mußte das Operationsergebnis aus sozialer Indikation heraus mit einem Unterschenkel-Gehgips sichergestellt werden. In 2 Fällen wurde eine Gehgipsbehandlung angeschlossen, davon:

1. Fall: 75-jährige Frau mit multiplen anderen Verletzungen
2. Fall: bei einer bimalleolären Luxationsfraktur.

Schrauben-Entfernung

Die Syndesmose-Schraube wurde, nachdem sie zwischen 6 Wochen und 8 Monaten gelegen hatte (letzteres bei einem Fall) im Mittel nach ca 8 Wochen entfernt.
Das gesamte Stabilisationsmaterial wurde durchschnittlich nach ca. 36 Wochen (= 9 Monate) entfernt mit einer Spannweite zwischen 3 und 16 Monaten.

Bewegungsbehandlung

Diese wurde möglichst früh eingeleitet und zwar zwischen dem 5. postoperativen Tag (= nach Wundheilung) und 2 Monaten, abhängig vom Zustand der Wunde oder vorhandenen Nebenverletzungen. Im allgemeinen konnte jedoch zwischen dem 10. und 20. postoperativen Tag damit begonnen werden.

Belastung

a) vorgegeben zwischen 6 und 12 Wochen

b) tatsächliche Belastung:

1. vorsichtig belasten erstmals mit zwei, meist jedoch erst mit 3 Monaten,
2. voll belasten: ebenfalls meist nach 3 Monaten, in einem Fall nach gut 2 Monaten (hier lag keine Fraktur vor). In manchen Fällen war eine volle Belastung erst nach mehreren Monaten und noch später möglich.

Komlikationen während des stationären Aufenthaltes:

Ein Fall mit Osteomyelitis und subluxatio tali, bei 10 Fällen Entkalkungszeichen im Frakturgebiet, ein Fall mit Pseudoarthrose, der deshalb zu uns überwiesen wurde.

Stationärer Aufenthalt

1. Bei konservativ behandelten Patienten:
   durchschnittlich 30,5 Tage; wenn man von einem extremen Fall (120 Tage) absieht nur 24,8 Tage.
2. bei operativ behandelten Patienten:
   durchschnittlich 36,7 Tage; bei Weglassen von extremen Werten 36,0 Tage.
   Zusätzlich ist hier noch mit 3 bis 5 Tagen stationären Aufenthalts für die Materialentfernung zu rechnen.

Ergebnisse der Fragebogen und Nachuntersuchungen

persönliche Bewertung

sehr gut	19 Fälle
gut	6 Fälle
befriedigend	5 Fälle
schlecht	3 Fälle
ohne Angaben	5 Fälle
	38

Nachuntersuchungen: 3 Patienten

Die mit schlecht bewerteten Ergebnisse konnten wegen der zu großen Entfernung von München nicht zur Untersuchung gebeten werden.

Von den mit "befriedigend" bewerteten Patienten erschien nur einer zur Nachuntersuchung. Bei der Patientin, die das Ergebnis selbst als sehr gut bezeichnete, handelte es sich um den Fall einer Reluxation infolge eines Sturzes.

Ergenisse:

Gruppe	op/kons.	Anamnese/Befund	persönl. Beurteilung
III a	op	geht mit Stock, Bandage; bds. geringgradige Bewegungseinschränkung. Rö: geringgrad. Arthrosis deformans	sehr gut
VIII a (kompliz)	op	70 % EM, minimale Gangleistung knickt des öfteren im OSG ein; leichte Schwellung, keine aktive u. passive Beweglichkeit im OSG rechts; Druckschmerz. Rö: Arthrosis deformans (s.Abb.7-10)	kein Kommentar
VIII a	op	Unsicherheit bei Treppensteigen, befried. geringfügige Beeinträchtigung der Gehleistung; geringgradige Schwellung, keine aktive und passive Bewegungseinschränkung, geringe Reibegeräusche im Innenknöchelbereich rechts. Rö.: (siehe Abb 11 und 12)	

Auswertung der Ergebnisse

Operierte Patienten		Konservativ behandelte	
sehr gut	16 Fälle (= 66 4%)	3 Fälle	(= 37,5 %)
gut	2 Fälle (= 9 %)	3 Fälle	(= 37,5 %)
befriedig.	3 Fälle (12,5 %)	2 Fälle	(= 25 %)
schlecht (+kein Kommentar)	3 Fälle (12,5 %)		
	24		8

Beziehung zwischen Zeitpunkt der Operation und dem Ergebnis: Wir konnten keine Abhängigkeit feststellen zwischen dem Tag der Operation (bezogen auf den Unfallstag) und dem Ergebnis. Auch eine, zwei Wochen nach dem Unfall durchgeführte Operation führte zu einem sehr guten Ergebnis, dagegen waren zwei mit "schlecht" bewertete noch am Unfalltag operiert worden.

Diskussion

Übereinstimmend wird in der Literatur festgestellt, daß der frühestmögliche Behandlungsbeginn (ob konservativ oder operativ) anzustreben ist am besten noch innerhalb der ersten Stunden, bevor Schwellung und Blasenbildung einsetzen. Besonders dringlich ist die Reposition bei stärkerer Lateralverschiebung des Talus (J. BÖHLER 1964). Die Frage, ob operativ oder konservativ behandelt werden soll wird nach wie vor unterschiedlich beurteilt. WEBER operiert alle Fälle von Luxationsfrakturen, sofern nicht absolute Gegenindikationen vorliegen. Offene Luxationsfrakturen sollten unter allen Umständen sofort operiert werden oder, bei unfallfremder Gegenindikation, wenigstens in eine geschlossene verwandelt werden (WEBER 1971, J. BÖHLER 1964). Nach EHALT (1963) ist eine Operation indiziert bei:

1. isoliertem Querbruch des Innenknöchels mit Diastase,
2. vorderem Keil bei Dorsalflexionsbrüchen,
3. hinterem Keil,
4. Intersposition eines knöchernen Bandausrisses im Gelenk,
5. Umkippung eines der beiden Knöchel,
6. Drehung des inneren Knöchels um seine Längsachse,
7. Verklemmung von Sehnen zwischen Außenknöchel und Wadenbein, bzw. zwischen Innenknöchel und Schienbein.
8. bimalleolärer Luxationsfraktur nach guter Einrichtung dann, wenn der innere Knöchel eine Diastase zeigt,
9. Gabelsprengung (wenn nach dem Einrichten noch immer eine Lateralverschiebung des Talus besteht).

Ebenfalls mehr zum operativen Vorgehen tendieren FRIEDEBOLD (1966), LEITZ (1966), ZEUMER (1966), KOCH (1968), RAU (1968), HARTL (1969) und AMANN (1970).

Dagegen bevorzugen die konservative Therapie L. BÖHLER (1957), SPÄNGLER (1963), SCHEUBA (1967), KÜGLER (1969).

Wir selbst haben in 11 Jahren bei 73 % operiert, die restlichen 27 % konservativ behandelt. Dagegen haben SPÄGLER (1963) 10,6 % operiert, KADOLSKY (1965) von 60 Fällen nur 2, SCHEUBA (1967) 6,2 % der bimalleolären Luxationsfrakturen, KÜGLER (1969) von 110 Frakturen im Oberen Sprunggelenksbereich nur einmal. BOETTCHER (1969) weist in diesem Zusammenhang auf Fehlermöglichkeiten bei der operativen Versorgung der Frakturen im OSG hin.

Behandlungsprinzip sowohl der konservativen, als auch der operativen Therapie sollte die exakte Reposition, d.h. Schluß der Knöchelgabel und Talus an normaler Stelle sein (EHEALT 1963). WEBER (1971), WILLENEGGER (1965), LEITZ (1966), TUKHTASINOV (1966) u.a. weisen hier auf die große Bedeutung der Fibula hin, die, wenn sie auch nur ganz geringfügig von der normalen Lage abweicht, Schuld an der Verkleinerung der Tragfläche zwischen Tibia und Talus ist. Röntgenologisch kann der korrekte Sitz der Fibula an der ungebrochenen Linie beurteilt werden, die die subchondrale Knochenschicht der Fibula und Tibia verbindet. (WEBER). Dagegen hält J. BÖHLER (1964) die Situation am medialen Knöchel für bedeutsamer.

Konservative Behandlung

1. Liegegips:	L. BÖHLER (1957)	8-10 Tage
	Chirurg. Universitätsklinik	6 Wochen
	München, GIEBEL (1964)	4 Wochen

GIEBEL unterscheidet außerdem noch insofern, als er einen Unterschenkelgips bei geringer Dislokation, einen Oberschenkelgips bei grober Luxationsfraktur anfertigt. Er gipst außerdem nach 10-14 Tagen (je nach Abschwellen) um, was wir nur in drei Fällen durchgeführt haben.

2. Gehgips: L. BÖHLER (1957) 4-14 Wochen (also insges. 6-16 Wo)
Wir 4,5 Wochen (also insges. 10,5 Wo.)
GIEBEL (1964) bis 8 Wochen (also insges.bis 12 Wo)

Hinteres Volkmannsches Dreieck: JONASCH unterscheidet zwischen einem hinteren Rand und einem hinteren Keil, je nach dem, ob weniger oder mehr als 1/3 der Tibiagelenkfläche abgebrochen ist. Der Abbruch eines hinteren Randes kann konservativ behandelt werden (JONASCH, NIGST). Dagegen operierte RAU (1968) bereits, wenn mehr als 1/5 der Tibiagelenkfläche betroffen sind.
Wir selbst haben im allgemeinen operiert.

Nachbehandlung

Vom ersten Tag an müssen die Zehen aktiv bewegt werden (L. BÖHLER).
Nach Entfernung des Gehgipses wurde in der Regel für 1-2 Wochen ein Zinkleimverband angelegt.

Ergebnisse

Da wir nur 3 Patienten nachuntersuchen konnten (alle operiert) stehen uns keinerlei Vergleichszahlen zur Verfügung, die z.B. Aufschluß darüber geben könnten, ob eine konservative oder die operative Behandlung mehr zur Arthrose führte. LEITZ (1966) beobachtete von 88 konservativ behan-

delten Fällen bei 45 % eine deutliche (davon 33 % eine schwere) Arthrose des OSG. Dabei war die Schwere der Arthrose von der Erweiterung der Knöchelgabel abhängig. War jedoch exakt reponiert worden, trat nur in einem von 16 Fällen eine Arthrose bei konservativer Therapie ein. Auch er weist in diesem Zusammenhang auf die Wichtigkeit der exakten Reposition des Außenknöchels hin. Auch TUKHTASINOV (1966) berichtet von schlechteren Ergebnissen nach konservativer Behandlung, ebenso KOCH (1968) und ZEUMER (1966). Dagegen KÜGLER (1969): von 1000 konservativ behandelten Fällen nur 4 % schlechte Ergebnisse. AMANN (1970) betont auch, daß schon eine geringe Stufenbildung im OSG zu lokaler Überbeanspruchung und sekundärer Arthrose führt, wobei jedoch das röntgenologische Ausmaß der Arthrose kein direkter Gradmesser für die subjektiven Beschwerden sei.

Arbeitsunfähig: durchschnittlich	2 Monate	(Innen- od. Außenknöchelfraktur)
(TUKHTASINOV)	3 Monate	beide Knöchel
	4 Monate	beide Knöchel und hinteres Volkmannsches Dreieck

Voll belastbar nach ca. 1/2 Jahr (KÜGLER 1969), bei uns war diese Zeit kürzer.

Operative Behandlung

Wie bereits herausgestellt, wird laut Literatur entweder

1. primär jede Luxationsfraktur im Oberen Sprunggelenk,
2. nach mehr oder minder strenger Indikationsstellung oder

3. nach ein- oder mehrmaliger, erfolgloser konservativer Therapie operiert.

Wir haben in 73 % der Fälle primär operiert.
s. dazu Tab. 7 S. 103

Schraubenentfernung

Um die Versteifung der Malleolengabel zu vermeiden, sollte die gelegte Syndesmoseschraube spätestens nach 8 Wochen entfernt werden (noch vor der vollen Belastung des Fußes) (WEBER 1971, LEITZ 1966).
AMANN (1970) berichtet von deutlichen Osteolysezonen bei Belassung über 3 bis 4 Monate, eine Verknöcherung der Syndesmose sah er allerdings nie (bei nur 11 Fällen).
TURKHTASINOV (1966) ist der Ansicht, daß die knöcherne Verwachsung zwischen Tibia und Fibula keinen Einfluß auf die Funktion des Oberen Sprunggelenks hat.

Bewegungsbehandlung und Belastung

Ein großer Vorteil der operativen Behandlung besteht gerade in der Möglichkeit der frühzeitigen Mobilisierung des Verletzten. WEBER (1971) entfernt den Unterschenkelgips am 4. Tag nach der Operation und läßt zuerst Dorsalflektieren und nach einigen Tagen Fußkreisen üben. LEITZ (1966) verfährt ebenso.
Wir haben nur in insgesamt 3 Fällen an die operative Behandlung einen Gehgips angeschlossen, ein Fall davon aus sozialer Indikation. TUKTHASINOV (1966) schließt an die Unterschenkelgipsschiene einen zirkulären Gipsverband für 1 bis 3 Monate an. SCHEUBA (1967) legt 3 Wochen nach der

Tabelle 7

Operative Behandlung	Chirurg. Univ.-Klinik München (1959 - 1969)	B.G. WEBER	J.BÖHLER (1964)	HARTL (1969)	AMANN (1970)
Außenknöchelfraktur	Rushpin, Rushpin + Drahtcerclage	Zuggurtungs-Osteosynthese oder Malleolenschraube		Zuggurtung	Zuggurt. od. Federkopfspongiosaschraube. Dünner Rushpin.
Innenknöchelfraktur	Malleolen- oder Spongiosaschraube	Zuggurtung oder Malleolenschraube		Malleolenschraube bei Trümmerbrüch. Zuggurtung	Malleolenschraube
hinteres Volkmannsches	Spongiosaschraube	von ventral mit Spongiosa schraube		wie Weber	Spongiosaschraube
Syndesmose	suprasyndesmale Verschraubung; nur Naht; Naht u. Syndesmoseschraube	meist durch Versorgung der Fibula und Fixierung des Volkm. Dreiecks nicht nötig. Bevorzugt suprasyndesmale Sicherung der rekonstruierten S.	keine Bandnaht (mit wenigen Ausnahmen)	wenn nur Naht, dann Gips, da sonst keine straffe Rekonstruktion keine Verschraubung	
Lig. deltoideum	Naht (1 mal)	Bandnaht		immer Bandnaht	

Operation, wenn das OSG wieder frei beweglich ist, einen Unterschenkelgehgips für 7 bis 9 Wochen an. BOETTCHER (1969) weist jedoch darauf hin, daß eine zu lang andauernde Ruhigstellung eines operierten OSG in Gips schädliche Auswirkungen nach sich ziehen kann.
Nach Entfernung der Syndesmoseschraube (8. Woche) kann der Patient in der Regel mit der vollen Belastung beginnen (WEBER 1971). AMANN (1970) läßt meist schon früher belasten, je nach Schwere der Verletzung. Wir haben meist erst nach 3 Monaten voll belasten lassen, in manchen Fällen war es jedoch erst viel später möglich.

Ergebnisse: WEBER (1971) weist darauf hin, daß die früher unterschiedlichen Behandlungsergebnisse in den Gruppen A, B und C dank der primär operativen Therapie nicht mehr bestünden. Er fand 67,5 Monate nach der Operation bei 22,9 % ein schlechtes Ergebnis (nach 14,4 Monaten waren es erst 13,33 % gewesen!). Ein Vergleich mit unseren Zahlen läßt sich nur mit Vorsicht anwenden, weil nur etwa die Hälfte anhand von Fragebogen ein persönlich gefärbtes Urteil abgegeben haben: Als"befriedigend" und "schlecht" bezeichneten jeweils 12,5 % der operierten Fälle, die dei Fragebogen zurückschickten, das Ergebnis.
LEITZ (1966) lastet seine 10 % einer ungenügenden Operationstechnik an. TUKHTASINOV (1966) hatte unter 90 Patienten im Zeitraum von 1-10 Jahren 12,5 befriedigende bis nicht befriedigende Ergebnisse .
AMANN (1970) berichtet, daß bei über 50 % der konservativ

Abb. 7

Patientin M.H.
Röntgenaufnahme v. 19.9.67 (Unfall 19.9.67)
Rechtes oberes Sprunggelenk

Abb. 8

Patientin M.H.
Röntgenaufnahme v. 20.3.68 (Unfall 19.9 67)
Rechtes oberes Sprunggelenk

Abb.9

Patientin M.H.
Röntgenaufnahme v. 18.1.72 (Nachunters.)
Rechts oberes Sprunggelenk

Abb. 10

Patientin M.H.
Röntgenaufnahme v. 18.1.72 (Nachunters.)
Linkes oberes Sprunggelenk z.Vergleich

Abb. 11

Patient K.H.
Röntgenaufnahme v. 1.7.68 (Unfall 1.7.68)
Rechtes oberes Sprunggelenk

Abb. 12

Patient K.H.
Röntgenaufnahme v 1.2.72 (Nachuntersuchung)
Rechtes oberes Sprunggelenk

Behandelten, aber nur bei 1/3 der Operierten eine Arthrose aufgetreten war, wobei zusätzlich die negative Auswahl der letzteren zu beachten sei.
Ebenso wie RAU (1968) konnten wir keinen Unterschied in den schlechten Ergebnissen zwischen konservativer und operierter Behandlung finden.

IV. Unteres Sprunggelenk und übrige Fußgelenke

1. Das untere Sprunggelenk (Articulatio talo-calcaneo-naviculare) teilt man unter in ein vorderes und ein hinteres Gelenk.

Beim hinteren Gelenk artikuliert die schwach konvexe hintere Gelenkfläche des Fersenbeins mit der entsprechend konkaven des Talus. Die Pfanne des vorderen und Gelenks besteht aus der vorderen und medialen (oft zusammenhängenden) Gelenkfläche des Calcaneus, der konkaven Pfanne des os naviculare vorne und dem Pfannenband (lig. calcaneo-naviculare plantare) unten.

Starke Bänder (lig. talonaviculare, lit. talocalcaneum interosseum, lig. calcaneonaviculare und -cuboideum) verhindern das Abgleiten des Talus insbesondere nach medial.

Die Bewegungen im Unteren Sprunggelenk sind immer kombiniert in dem Sinn, daß mit der Adduktion eine Supination und Plantarsenkung, mit der Abduktion eine Pronation und Hebung der Fußspitze verbunden sind (BENNINGHOFF).

2. Übrige Fußgelenke (ohne Zehengelenke)

Die Bewegungsmöglichkeiten sind hier nur gering, da es sich um straffe Gelenke handelt, die meist nur passiv beim Aufsetzen des Fußes bewegt werden. Im einzelnen unterscheidet man die articulatio calcaneocuboidea, die zusammen mit der articulatio talonavicularis die CHOPARTsche Gelenklinie bildet.

Wichtig als Amputationslinie ist noch die LISFRANCsche Gelenklinie zwischen Fußwurzel- und Mittelfußknochen.
Die Bedeutung dieser Gelenke wird dann offenbar, wenn durch Störung oder Ausfall eines Teiles das Gehen schmerzhaft beeinträchtigt wird.

3. Zehengelenke

Bei den Zehengelenken handelt es sich um Kugelgelenke, bei den Mittel- und Endgelenken um Scharniere.
Alle drei besitzen Seitenbänder.
Die Köpfe der metatarsalia (distal gelegen) werden durch Querbänder miteinander verbunden und so am Auseinanderweichen gehindert
Beim Stehen sind die Zehen in den Grundgelenken leicht dorsalflektiert, in den übrigen plantarwärts gebeugt.

1. Luxationen in den Fuß- und Zehengelenken
(ohne Luxationsfrakturen im Oberen Sprunggelenk)

Im allgemeinen handelt es sich hierbei um seltene Verletzungen, die man folgendermaßen einteilt:

a) Luxatio pedis sub talo: Das Sprungbein behält seine normale Lage gegenüber dem Unterschenkel, ist aber aus allen übrigen Verbindungen (Fersenbein, Kahnbein) gelöst, wobei der Fuß (ohne Sprungbein) nach medial, lateral oder dorsal verschoben sein kann.

b) Luxatio pedis cum talo: Luxation im Oberen Sprunggelenk aber ohne Knöchelverletzung. WEBER berichtet davon, daß bis 1964 nur 21 Fälle in der Weltliteratur veröffentlicht wurden.

c) Luxatio talo totalis: Bei dieser schweren Verletzung ist der Talus aus allen seinen Verbindungen gelöst, d.h. es besteht eine Verrenkung im Oberen und im Unteren Sprunggelenk. Gefahr der Talusnekrose!

d) Luxation im CHOPARTschen Gelenk, wobei der Fuß entweder nach innen und oben, oder nach außen verschoben ist (L. BÖHLER).

e) Luxation des Kahnbeins, Würfelbeins und der Keilbeine

f) Verrenkungen im LISFRANCschen Gelenk: Sie entstehen gewähnlich durch Sturz oder Überfahrenwerden (L. BÖHLER).

g) Luxation in den Zehengelenken

Wir haben in dem von uns gewählten Zeitraum (1959-1969) eine Luxatio pedis sub talo, eine Subluxation im CHOPARTschen Gelenk, drei Lux. in der LISFRANCschen Gelenklinie, sowie Zehenverrenkungen gesehen, so daß wir uns bei der genaueren Besprechung auf diese vier Arten von Luxationen beschränken:

Eigene Untersuchungen

1. Lux. pedis sub talo

Der 31-jährige Patient hatte sich 1966 beim Sprung von einem Zaun eine subtalare Luxation zugezogen, die in einem auswärtigen Krankenhaus reponiert und mit Gehgips versorgt worden war. Da er jedoch ständig Schmerzen verspürte, suchte er 10 Tage später unsere Klinik auf. Wir stellten fest, daß die Verletzung jetzt in gelenkrichtiger Stellung war und daß Aussprengungen am proc. posterior und proc. lateralis tali vorlagen.
Nach Rückgang der Schwellung wurde ein Unterschenkelgips für 6 Wochen angelegt. Anschließend wurde krankengymnastisch behandelt Der Patient klagte bei der letzten Untersuchung, 1/2 Jahr nach dem Unfall, über Beschwerden beim Stehen.

Diskussion

Laut WEBER (1971) und LIEBESKIND (1967) ist die häufigste Luxationsrichtung die nach hinten medial. Luxationsmechanismus: Meist ist dafür ein erhebliches Trauma nötig

(Sprung, Sturz) mit einer zusätzlichen Innenrotation und leichten Plantarflexion (VICK 1966, SEEWALD 1967). ROMPE diskutiert eine habituelle Luxation bei zu kurzem Talushals und Bandschwäche. LEITNER (1953) hat bis 1950 in der Weltliteratur 334 Fälle zusammengestellt und gefunden, daß die mediale Luxation mit 74 % vor der lateralen mit 26 % liegt. Er unterteilt die medialen Luxationen aufgrund der Nachuntersuchungsergebnisse in 4 Gruppen:

1. med. Lux. ohne begleitende Talusverletzung
2. med. Lux. mit begleitender Talusverletzung
3. med. Lux. mit begleitender Fraktur des proc. posterior tali
4. med Lux. mit begleitender Fraktur des os naviculare

Die drei letzten Gruppen haben zusammen mit der lateralen Verrenkung eine schlechtere Prognose.

Die Behandlung erfolgt zumeist konservativ, wobei Wert auf sofortige Reposition gelegt wird (LEITNER 1953). Manchmal gelingt die unblutige Reposition nicht, weil entweder das lig. cruciatum interponiert war oder eine Verhakung des os naviculare in der gleichzeitig bestehenden Taluskopfimpression bzw. -fraktur vorlag. Bei der lateralen Luxation können die Sehnen der Tibialismuskulatur hinderlich sein. Unter Umständen ist bei Infektion des Talus dessen Exstirpation notwendig (SEEWALD 1967), doch ist L. BÖHLER der Ansicht, daß er auch in einem solchen Fall belassen werden sollte.
Wir haben, wie L. BÖHLER, LEITNER und andere empfehlen. 6 Wochen lang ruhiggestellt. WEBER ist dagegen der Meinung, daß eine Reluxationsgefahr nicht besteht und sich

somit eine längere Ruhigstellung erübrigt.

2. Subluxationen im CHOPART'schen Gelenk

32-jähriger Patient, Skiunfall. Er wurde mit Verdacht auf Knöchelbruch in ein auswärtiges Krankenhaus aufgenommen. Erst nach 2 Wochen ist die Subluxation (Talus und Calcaneus nach lateral) im CHOPARTschen Gelenk entdeckt worden, worauf zweimal vergeblich ein Repositionsversuch unternommen wurde. Genau 4 Wochen nach dem Unfall wurde der Verletzte zu uns überwiesen. Wir operierten 6 Wochen nach dem Unfall, und zwar wurde eine Arthrodese des Unteren Sprunggelenks zwischen Calcaneus und Würfelbein vorgenommen. (s. Abb. 13 und 14) Stationärer Aufenthalt 3 Monate.
Laut L.Böhler entstehen die Verrenkungen im CHOPARTschen Gelenk entweder durch Sturz aus größerer Höhe, durch Ausgleiten oder Überfahrenwerden. Er empfiehlt bei der teilweisen Verrenkung die frühzeitige Reposition, die meist leicht gelingt und die Ruhigstellung im Gipsverband für 6 Wochen. Nur bei starker Zertrümmerung des Gelenks ist eine Früharthrodese angezeigt.
Weitere Ergebnisse liegen uns bei diesem Patienten nicht vor.

Abb. 13

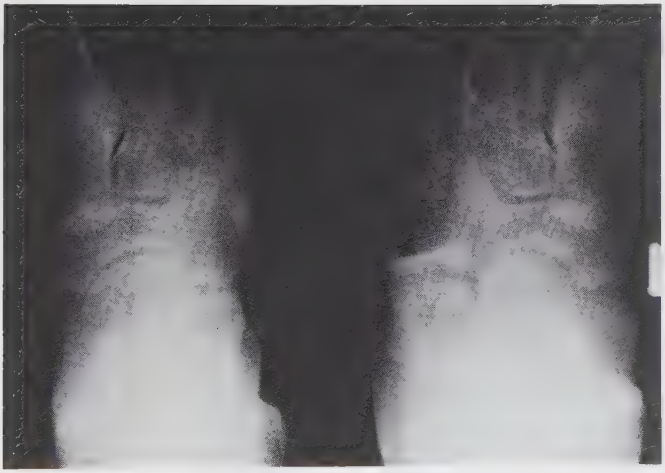

RE LI

Patient F.A.

Röntgenaufnahme vom 5.3.68 (genauer Unfalltag unbekannt, ca. 4 Wochen vorher

Subluxation im CHOPARTschen Gelenk links

Abb. 14

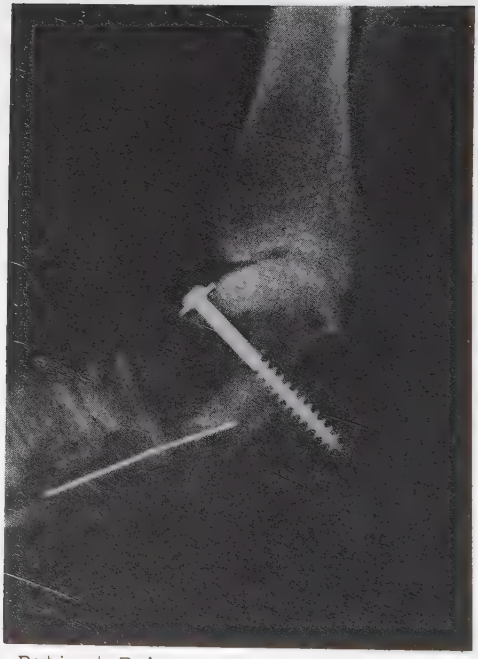

Patient F.A.
Röntgenaufnahme vom 11.3.68 (intraoperativ)
LI.

3. Luxation im LISFRANCschen Gelenk

s. Tabelle 8, S.113

Diskussion

LIEBESKIND (1967) weist darauf hin, daß Verrenkungen im LISFRANCschen Gelenk fast immer Luxationsfrakturen sind. Durch Mitverletzung größerer Gefäße kommt es dabei immer zu erheblichen Weichteilschwellungen (FRANKE 1961). Laut L. BÖHLER (1957) Ist die Verrenkung aller Mittelfußknochen nach dorsal-lateral am häufigsten; wir haben einen ähnlichen Fall einmal gesehen, dabei war jedoch das Metatarsale I weniger als die anderen nach lateral disloziert, so daß zwischen M I und M II eine größere Lücke klaffte. Bei unseren beiden anderen Fällen war jeweils isoliert das Metatarsale I nach lateral bzw. lateral und plantar luxiert. Wir fanden außerdem Absprengungen vom os cuneiforme I und in einem Fall neben der isolierten Luxation des Metatarsale I Frakturen von M II bis M V mit geringer Fragmentverschiebung.

Diagnostik: Vor Auftreten der Schwellung ist die klinische Erkennung meist leicht, bei Luxationen aller 5 Metatarsalia ist der Fuß verbreitert und verkürzt. In jedem Fall muß jedoch eine Röntgenaufnahme den genauen Befund erbringen.

Behandlung: L. BÖHLER empfiehlt bei nicht zu großer Verschiebung und Verkürzung die Reposition in Lokalanästhesie durch Plantarflexion über einen gepolsterten Holzkeil. Gelingt das nicht, hängt er die Zehen an Schlingen auf

Tabelle 8

Nr	Alter	Unfall	Luxation	Fraktur	Absprengung	Behandlung		Verlauf	Stat. (Tg.)	persön Beurt.
1/1959	21	Verkehrs-unfall	M I nach lateral u.plantar	M II-IV mit geringer Verschiebung der Fragmente	von os cuneif. I	nach 9 Tagen Reposit. mit Extension durch Metatars. I	10 Tage lang Extension, dann Unterschenkelgips	nach Entlassung 1 mal Gipswechsel	21	-
2/1967	42	Sturz	M II-V, weniger M I, nach lateral	-	von os cuneif. I	Reposition	Gips für 6 Wochen	nach 2 Monaten Zehengang noch nicht möglich	10	3
3/1968	38	Sturz	M I nach lateral komlizierte Luxation	-	von der Basis des os M II	Operation	Gips nach Wundheilung für 8 Wochen	Belastung nach 9 Woch. Sudeck!	18	-

und sichert das Ergebnis durch gekreuzte Bohrdrähte, die 8 Wochen verbleiben. GISSANE (zit. nach FRANKE 1961) verschraubt nach gelungener Reposition zwischen M I und M II. FRANKE übt bei nicht mehr frischen Luxationen einen divergierenden Zug an den Metatarsalia bei Gegenzug durch den Calcaneus aus, nach 3 Wochen die Extension und fügt einen Unterschenkelgips für 5 Wochen an.
Wir haben in einem Fall die Luxation des Metatarsale I 9 Tage nach dem Unfall mit einer Extension behoben, von den beiden anderen Fällen gelang die manuelle Reposition in einem Fall leicht, während es sich bei dem zweiten um eine komplizierte Luxation handelte, die operativ versorgt wurde. Anschließend an die Reposition bzw. Operation haben wir für 6 bis 8 Wochen einen Unterschenkelgips angelegt.

Ergebnis: Ein Fragebogen wurde beantwortet zurückgesandt und mit "befriedigend" bewertet (es traten besonders Schmerzen beim Gehen und Stehen auf, auch müssen orthopädische Schuhe getragen werden).

4. Luxation in den Zehengelenken

Wir haben in der Zeit von 1959 bis 1969 insgesamt 13 Luxationen in den Zehengelenken behandelt, davon zwei stationär. 9 davon waren Männder, 4 Frauen und Mädchen.

Verteilung auf die Gelenke:

Grundgelenk der 5. Zehe	1 mal
Mittelgelenk der 5. Zehe	1 mal
Grundgelenk der 2. Zehe	1 mal
Mittelgelenk der 2. Zehe	1 mal
Grundgelenk der 1. Zehe	3 mal
Endgelenk der 1. Zehe	6 mal

Zusätzliche kleinere Knochenverletzungen waren nicht selten, besonders der Köpfchen der benachbarten Metatarsalia.

Behandlung: In einem Fall war eine Operation nötig, da wiederholte Repositionsversuche nicht zum Erfolg geführt hatten. Der Grund lag in einer Umschlingung des Metatarsale-I-Köpfchens durch das laterale Seitenband. Anschließend wurde ein Unterschenkelgips angelegt (zusätzliche Fraktur der Grundphalanx 2). Die zweite stationär behandelte Patientin (58 Jahre) war wegen einer Luxation der Grundpahalanx V mit zusätzlicher Fraktur des Metatarsale III und des capitatum metatarsale IV mit einem Unterschenkelgehgips versorgt worden.

Die ambulante Versorgung der übrigen Patienten erstreckte sich über einen Zeitraum von 1 Tag bis zu 2 Monaten, wobei meist für einige Tage mit einer Schiene ruhiggestellt und anschließend ein Klebro-Verband angelegt wurde. Arbeitsunfähigkeit bestand in der Regel ca 2 Wochen.

Ergebnisse anhand der Fragebogen: Von den 13 Patienten erhielten wir 7 Fragebogen (alles ambulante Patienten) beantwortet zurück, wobei 4 mal lediglich das Ergebnis als "befriedigend"bezeichnet wurde, 3 mal als "sehr gut".

Diskussion:

Wir haben, wie L. BÖHLER ebenfalls bemerkt, am häufigsten die Luxation im Endgelenk von D I gesehen, jedoch nie Verrenkungen an mehreren Zehengelenken gleichzeitig.
Laut L. BÖHLER (1957) sind Luxationen in den Grundgelenken am besten mit Unterschenkelgips für 3 Wochen zu versorgen, was wir nur in einem Fall von 4 in Frage kommenden (allerdings hier Zeitdauer nicht mehr eruierbar) gemacht haben.
Stellungnahme zu den mit 3 bewerteten Fällen: (s. Tab.9 S 117).

Nr. 1 hätte nach L. BÖHLER mit Unterschenkelgehgips für 3 Wochen behandelt werden müssen.

Nr. 2 Lege artis nach L. BÖHLER behandelt

Nr. 3 Die Frakturen im Bereich der Metatarsalia sind nach L. BÖHLER mit Unterschenkelgips für 5 Wochen zu behandeln. Er weist bereits darauf hin, daß sonst mit langdauernden Beschwerden und hartnäckigen Schwellungen zu rechnen ist.

Nr. 4 Geschlossene Brüche der Großzehe mit Verschiebung behandelt L. BÖHLER mit Unterschenkelgips für 4 Wochen.

Tabelle 9

Analyse der mit "3" bewerteten Fälle

Jahr	Luxation	Fraktur	Therapie	ambulante Behandlg. (Tage)
1966	Grundgelenk D_2	keine Fraktur	Klebro-Verband	10
1966	Mittelgelenk D_5	keine Fraktur	Klebro-Verband	18
1968	Grundgelenk D_1	1) fibulares Sesambein der 1. Zehe ist in die lat. Weichteile in der Mitte des os M I poniert 2) Fraktur des Köpfchens von M II - M IV	Schiene, später Zinkleim (Gips war vorgesehen, wurde aber nicht ausgeführt)	2 Monate EM über 20 % ist jetzt wieder voll arbeitsfähig
1967	Endgelenk D_1	Basis der Endphalanx von D_1. Zusätzliche Absprengung aus der Basis von D_1	Klebro, später elast. Verband	2 Wochen

[illegible]

[illegible] Luxationen

[illegible]

[illegible] HV [illegible] Vergleich hinsichtlich der Aufteilung [illegible] von L. B[illegible] angegebenen Gruppen problematisch. Er selbst berichtet von einer Häufigkeit der Luxatio pubica von ca. 2%, [illegible] (1965) von 3%, während bei uns jede zweite eine Luxatio pubica war.
Von allen Autoren wird der große Anteil von Verkehrsunfällen an den Unfallursachen hervorgehoben. In Übereinstimmung mit [illegible] ([illegible]) und [illegible] ([illegible]61) haben wir nach der Reposition [illegible] - oder Extensionsbehandlung ruhiggestellt.

[illegible], wie Gefäßstörungen und [illegible] nicht beobachtet, sie werden in der Li[illegible] [illegible] beschrieben (L. [illegible] 1957, TROJAN 1961).

[illegible]

1. [illegible] wir bei einem Fall gesehen, L. B[illegible] ([illegible]) hat sie bei 34 reinen HV einmal beschrieben. Dagegen sprechen [illegible] (1965) von 25,9%, JUNGBLUTH (1967) von 25% und [illegible] 11%.

2. Kopfnekrosen scheinen als Folge von reinen HV seltener zu [illegible], [illegible] 3% (L. BÜHLER 1957) und [illegible]

3. Myositis [illegible]: Sie kam bei uns einmal vor (25%), [illegible] gibt ihre Häufigkeit mit [illegible],2, G[illegible] ([illegible]61) mit [illegible]

TROJAN weist darauf hin, daß die Myositis ossificans oft schon in der 2. bis 3. Woche feststellbar ist. Ursache sei eine verspätete und unsachgemäße Reposition sowie eine gewaltsame Nachbehandlung, was auch L. BÖHLER (1957) betont.

b) Hüftverrenkungsbrüche (HVB), ohne zentrale Luxationen

Wir haben uns and die Einteilung von L. BÖHLER gehalten, wobei wir unsere 5 Fälle in je einen der Gruppe II und VI und 3 der Gruppe IV einordnen konnten.

Therapie: Ein festes Schema, wie ein HVB am besten zu behandeln ist existiert nicht, die Frage, ob und wann man nun operieren soll, wird in der Literatur unterschiedlich beantwortet. In der Regel wird man zunächst versuchen, die Luxation konservativ einzurichten. Anschließend muß geprüft werden, ob der Bruch stabil bleibt, oder zur Reluxation neigt. Ob eine Extensionsbehandlung angeschlossen wird, hängt mitgehend von der erreichten Festigkeit ab, die Angaben in der Literatur hierüber sind jedoch auch hier unterschiedlich (vgl. S. 26).

Gruppe II: Der HVB wurde reponiert, ob auch eine Extensionsbehandlung durchgeführt wurde war nicht mehr zu eruieren.

Gruppe IV: Konservative Behandlung der beiden frischen Fälle mit anschließender Ruhigstellung von 5 Wochen, was mit den Angaben in der Literatur insofern nicht übereinstimmt, als meist mindestens 8 bis 12 Wochen gefordert werden (L. BÖHLER 1957, GERMANN 1961, RUSSE 1961 u.a.).

Gruppe VI: Operation nach 5 Tagen, wobei das bereits mit der Pfanne fest verbundene Kopffragment nicht entfernt wurde und auch die abgesprengten Stückchen aus der Pfanne belassen wurden. L. BÖHLER (1957) empfiehlt, die Kopffragmente zu entfernen, GERMANN (1961) entfernt kleinere Fragmente, bei größeren nicht vor eine Arthroplastik vor. Laut CHAPCHAL (1965) ist die Heilungsaussicht der Kalottenbrüche mit Beteiligung der Tragfläche schlecht, nach PIRKIN (zit. nach GELEHRTER 1969) verbleibt nach Entfernung des Kopffragments eine gewisse abnorme Beweglichkeit in der Pfanne, was unweigerlich zur Arthrose führt. Deshalb sollte das Fragment nicht entnommen werden. GELEHRTER weist außerdem darauf hin, daß auch vollständig nekrotische Köpfe u.U. 6 bis 8 Jahre ihre Form behalten und sich erst danach deformieren können.

Komplikationen

Frühschäden: Als Komplikation sahen wir zweimal Nervenläsionen, was weitgehend als Indikation zur Operation gilt (CHAPCHAL 1965 et al.). Die Lähmung bei dem Patienten der Gruppe IV, der nicht operiert wurde, bildete sich während des Klinikaufenthalts auch praktisch nicht zurück. Der Fall der Gruppe VI wurde operiert, die Schädigung, die aber von Anfang an nicht so gravierend war, bildete sich besser zurück. TROJAN (1961 b) sah bei 131 hinteren HV und HVB Ischiadicus- bezw. Peroneus-Paresen. Laut RUSSE (1961) ist bei hinteren HVB in ca. 10% der Fälle mit Peroneus- oder Ischiadicuslähmungen zu rechnen.

Spätschäden: Da es uns nicht gelang, Kontakt mit den seinerzeit versorgten Patienten aufzunehmen, können hierüber keine Angaben gemacht werden

c) Zentrale Luxationen des Hüftgelenks

Eine Einteilung in die von L. BÖHLER angegebenen Gruppen konnten wir wegen der dürftigen Angaben in den Krankengeschichten nicht vornehmen, so daß sich in dieser Hinsicht keine Vergleichsmöglichkeit mit der Literatur ergibt. Nach VICK und KELLERMANN (1967) sind über 50% der Patienten mit zentraler Hüftluxation alter als 70 Jahre, bei uns war lediglich ein Patient so alt, die übrigen zwischen 38 und 61 Jahren.

Die Tatsache, daß bei den 4 Extensionsbehandlungen viermal verschiedene Techniken angewandt wurden, läßt sich wohl auf den zeitlichen Abstand (1959 bis 1969) zurückführen. Eine Schraubenzugsbehandlung am Trochanter major wurde von uns nicht durchgeführt im Gegensatz zu VEIHELMANN und WELLER (1969), die ihn häufig benützen und noch nie einen Fall von Schraubeninfektion gesehen haben, was der Grund dafür ist, daß sie L-BÖHLER (1957) nur noch ausnahmsweise benutzt, ebenso EHALT (1969). In insgesamt 2 Fällen (einmal primär, einmal beim Versagen der perkondylären Extension) wurde ein Trochanter-Drahtzug angewandt.

Die rektale Reposition, die im allgemeinen abgelehnt [illegible] (nicht jedoch von JUNGBLUTH und KRATZERT 1967, RICHTER 1964) [illegible]rten wir nicht durch.

Nur ein einzigesmal wurde eine Operation der konservativen

Therapie vorgezogen, weil diese nicht zum Ziel geführt hatte, ein Vorgehen, das sich mit der Praxis von J. BÜHLER (1966), EDALT (1969) und GELEHRTER (1969) deckt. RICHTER (1964) dagegen operiert nur die wenigen Fälle geringeren Ausmaßes nicht. NEFF (zit. nach GELEHRTER 1969) ist der Ansicht, daß auf konservativem Weg die Pfanne nicht ausreichend wiederhergestellt werden kann, weshalb er für die primäre Pfannenplastik plädiert.

Wir verzeichneten bei [illegible] Patienten 4 Todesfälle, L. BÜHLER(1957) registrierte bei 57 Patienten nur viermal einen tödlichen Ausgang.

In der Frage der Ruhigstellung bei der Extensionsbehandlung wird von den meisten Autoren mit etwa 12 Wochen gerechnet (GEBSER 1965, VICK u. [illegible] 1967, C. RUSSE 1965, J. BÜHLER 1966). Wir stellten 6 bis 8 Wochen lang ruhig. [illegible] u. [illegible] (1969) entfernen den seitlichen Zug in der Regel nach 6 Wochen, den Längszug nach 8 Wochen.

Nach [illegible] (1966) sind Lähmungen und Gefäßläsionen insgesamt [illegible] selten, L. BÜHLER (1957) hat derartige Komplikationen nicht gesehen. Wir selbst beobachteten bei einer Patientin nach der Entfernung der Extension (in diesem Fall [illegible] Wochen) eine Parese der großen Glutealmuskulatur, wobei es sich nicht um einen Nervenabriß sondern nur um eine Zerrung handelte. Das weitere Schicksal dieser Nervenläsion [illegible].

2. Luxationen des Kniegelenks

Wie bereits erwähnt, handelt es sich hier um eine seltene Verletzung. BARTEL (1967) gibt einen Prozentsatz von 0,2 bis 3% unter allen Verrenkungen an. L. BÜHLER (1957) registrierte von 1926 bis 1954 53, WELLER (1962) in 10 Jahren 14, [illegible] (1967) von 1943 bis 1952 einen Fall, von 1953 bis 1965 neun. In der MAYO-Klinik wurden von 1911 bis 1966 lediglich 14 Luxationen im Kniegelenk behandelt (KENNEDY 1963).
Wir selbst behandelten in 11 Jahren nur 2, davon eine unvollständige und eine komplette Luxation.
Nach WELLER (1962) ist die Luxation nach lateral bezw. nach vorne außen am häufigsten, was auch bei unseren beiden Patienten der Fall war.
In der Literatur wird die Wichtigkeit einer frühzeitigen Reponierung hervorgehoben, um Gefäß- und Nervenstörungen soweit wie möglich zu beheben.
Nervenläsionen haben wir selbst nicht beobachten können, sie sind auch verhältnismäßig selten, KRÖMER (zit nach BARTEL 1967) beschreibt bei medialen Luxationen [illegible] ausschließen. Schon [illegible] (1957) berichtet von, [illegible] können, wenn bei starken Verschiebungen der Druck [illegible] behoben wird. Inwieweit bei unserem Thrombosefall eine Verzögerung in der Reposition eingetreten war, konnte nicht mehr festgestellt werden.

[illegible]

Die traumatische Luxation [illegible]

Verletzung, WELLER (1962) band in 10 Jahren 9 Patienten mit einer traumatischen Patella-Luxation. NIKOLAI hat 1960 12 Fälle innerhalb von 10 Jahren untersucht und dabei die Wichtigkeit der indirekten Gewalteinwirkung von der Seite hervorgehoben. 6 unserer 10 Patienten hatten sich durch Sturz oder Stoß, 4 durch andere plötzliche Bewegungen die Verrenkung zugezogen. Nach NIKOLAI (1960) überwiegt die laterale Luxation bei weitem, soweit Angaben darüber vorlagen haben wir selbst ausschließlich laterale Verrenkungen gesehen.
In der Regel wird bei gebeugtem Hüft- und gestrecktem Kniegelenk reponiert (L. BÖHLER 1957, NIKOLAI 1960), was meist ohne Schwierigkeiten vonstatten geht. Wir richteten 3 mal in Narkose ein, ebenso häufig hatte vorher eine spontane Korrektur der Fehlstellung stattgefunden.
Obwohl wir durchschnittlich länger, nämlich knapp 4 Wochen ruhiggestellt haben (NIKOLAI 1960 hält 10 bis 20 Tage für ausreichend) haben wir bei 2 Patienten Reluxationen beobachten können im Gegensatz zu NIKOLAI, der von keinem einzigen derartigen Fall berichtet.

4. Habituelle Luxationen der Patella (hPL)

Zunächst fällt auf, daß, im Gegensatz zu den Angaben in der Literatur, wonach eine hPL nach medial praktisch nicht vorkommt, bei zwei unserer 5 Fälle neben einer abnormen Beweglichkeit der Patella nach allen Seiten eine besonders leichte

Luxierbarkeit nach medial festgestellt werden konnte.

Obwohl auch die konservative Therapie der hPL erfolgversprechend ist (HEYWOOD 1961, DEBRUNNER, WEIGER 1967)wurden vier unserer fünf Patienten operiert. Bei der Hälfte davon wandten wir die Methode nach KROGIUS an, KELLERMANN (1965) operierte bei 11 von 13 seiner Patienten nach dieser Methode, wobei er außerdem von Ergebnissen aus Frankreich und Skandinavien berichtet, bei denen ebenfalls dieser Methode der Vorzug gegeben wurde. Besonders in Italien operiert man häufiger nach GALEAZZI.

Die von uns daneben einmal durchgeführte Raffung der medialen Kapsel (im Jahr 1961) wird nur noch selten ausgeführt (LOFF u. FRIEDEBOLD 1969), eine Raffung der medialen und lateralen Kapsel, wie sie bei uns einmal praktiziert wurde, konnte in der Literatur der letzten 10 Jahre überhaupt nicht mehr entdeckt werden. Dagegen versetzt man noch häufiger die tuberositas tibiae (WEIGERT 1967, DEVERELL 1965, BOWKER 1964, HEYWOOD 1961), eine Operation, die wir nicht ausgeführt haben

Interessant erscheint die Tatsache, daß kein direkter Zusammenhang zwischen Häufigkeit der hPL und dem späteren Gelenkschaden besteht, LOFF u. FRIEDEBOLD (1969) sind im Gegenteil der Ansicht, daß der Schaden umso geringer bleibt, je häufiger die Patella luxierte. Im Gegensatz zu HEYWOOD (1961) sind die beiden Autoren auch der Ansicht, daß das Alter des Patienten bei der Operation keinen Einfluß auf das Ergebnis hat, eine Stellungnahme dazu können wir wegen der geringen Fallzahl nicht geben.

Unterschiedlich werden in der Literatur auch die Ansichten darüber vertreten, ob ein Zusammenhang besteht zwischen dem Auftreten der Arthrosis deformans und dem Intervall zwischen Luxation und Operation. WEIGERT (1967) bejaht diese Korrelation, LOFF u. FRIEDEBOLD verneinen sie.

Bei den beiden Patienten, deren Verletzung wir über einen Zeitraum von ca. 10 Jahren weiterverfolgen konnten und die nach KROGIUS operiert worden waren, muß das Ergebnis insgesamt als nicht voll befriedigend bezeichnet werden, was bei der geringen Fallzahl selbstverständlich keinerlei Rückschlüsse erlaubt. Immerhin ist nach MARION u. BARCAT (zit. nach KELLERMANN 1965) die Häufigkeit von Rezidiven bei dieser Methode mit 21,5% am größten. Auch HEYWOOD (1961) berichtet von 2 Rezidiven bei 4 Operationen nach KROGIUS, dagegen beurteilen SCHÜTTEMAYER (1963) und KELLERMANN (1965) die Aussichten bei dieser Operation besser. Nach MARION u. BARCAT schneidet die Methode nach GALEAZZI am besten ab.

BOWKER (1964) hält die Versetzung der tuberos. tibiae für das beste Verfahren, dieser Meinung sind auch DEVERELL (1965) und WEIGERT (1967).

Über freie Gelenkkörper bei hPL konnten wir keine Angaben in Der Literatur finden, wir selbst haben einen Fall beobachtet.

5. Luxationen im Oberen Sprunggelenk (OSG)

Leider konnten wir bei unseren 64 Fällen von Luxationsfrakturen im OSG wegen der unzureichenden Angaben in den Krankenblättern keine der gebräuchlichen Einteilungsprinzipien etwa

nach B.G. WEBER oder LAUGE HANSEN anwenden. Die von uns gewählte Gruppeneinteilung diente lediglich dazu, die Übersichtlichkeit bei der Vielzahl von Verletzungen zu verbessern, hat aber den Nachteil, daß sie für Vergleiche mit anderen Untersuchungen nicht brauchbar ist.

Wie schon bei den Luxationen anderer Gelenke wird auch hier die Frage ob operative oder konservative Therapie unterschiedlich beantwortet. G.B.WEBER (1971) beispielsweise operiert alle Fälle von Luxationsfrakturen, wenn nicht absolute Gegenindikationen vorliegen. Ebenfalls mehr zum operativen Vorgehen tendieren FRIEDEBOLD (1966), LEITZ (1966), ZEUMER (1966), KOCH (1968), RAU (1968), HARTL (1969) und AMANN (1970).
Die konservative Therapie wird von L. BÖHLER (1957), SPÄNGLER (1963), SCHEUBA (1967), KÜGLER (1969) u.a. vorgezogen.
Wir selbst haben in den 5 Jahren von 1965 bis 1969 bei 73% aller Fälle operiert. Im Vergleich dazu operierte SPÄNGLER (1963) 10,6%, KADOLSKY (1965) 3%, SCHEUBA (1967) 6,2%, KÜGLER (1969) von 110 Frakturen im OSG nur einmal. BOETTCHER (1969) weist in diesem Zusammenhang auf Fehlermöglichkeiten bei der operativen Versorgung der Frakturen im OSG hin.

Es besteht weitgehend Einigkeit darüber, daß die Intaktheit der Fibula eine wesentliche Voraussetzung für die Funktionstüchtigkeit des OSG ist (WEBER 1971, WILLENEGGER 1965, LEITZ 1966, TUKHTASINOV 1966).

Konservative Behandlung

Wie bereits erwähnt, haben wir 17% der Luxationsfrakturen im OSG konservativ behandelt. Unsere Patienten wurden durchschnittlich 6 Wochen mit einem Liegegips versorgt, L.BÖHLER (1957) beließ den Gips nur 8 bis 10 Tage, GIEBEL (1964) 4 Wochen. Der sich anschließende Gehgips verblieb bei uns in der Regel 4 bis 5 Wochen, so daß das Bein insgesamt durchschnittlich 10,5 Wochen ruhiggestellt war. Im Vergleich dazu: L. BÖHLER 6 bis 16 Wochen, GIEBEL bis zu 12 Wochen.

Bei der Absprengung eines Hinteren Volkmannschen Dreiecks, das wir im allgemeinen operiert haben, unterscheidet JONASCH (1961) zwischen einem hinteren Rand und einem hinteren Keil, je nachdem, ob weniger oder mehr als 1/3 der Tibiagelenkfläche betroffen sind. Der Abbruch eines hinteren Randes kann danach konservativ behandelt (ähnlich NIGST 1961). Im Gegensatz dazu operiert RAU (1968) bereits, wenn mehr als 1/5 der Gelenkfläche betroffen sind.

Bei der Diskussion der Spätergebnisse, wie sie sich anhand der Fragebogen darstellten sei vorneweg darauf hingewiesen, daß wir ebenso wie RAU (1968) keinen Unterschied bei den als "befriedigend" oder"schlecht" bezeichneten Resultaten finden konnten, ob sie nun konservativ oder operativ versorgt worden waren. Was die Frage angeht, ob eine konservative oder eine operative Therapie später eher zur Arthrose, einer der wesentlichen Spätkomplikationen führt, so können wir dazu nicht Stellung nehmen, da nur 3 Patienten nachuntersucht werden konnten, die außerdem vorher ausnahmslos operiert worden waren.

LEITZ (1966) beobachtete von 88 konservativ behandelten Fällen bei 45% eine deutliche (davon 33% eine schwere) Arthrose des OSG. Dabei war die Schwere der Arthrose von der Erweiterung der Knöchelgabel abhängig. War jedoch exakt reponiert worden, trat nur in einem von 16 Fällen eine Arthrose bei konservativer Therapie auf.

Interessant ist in diesem Zusammenhang auch die Dauer des stationären Aufenthalts konservativ und operativ behandelter Patienten. Bei ersteren betrug sie (incl. Extremwerten) 30,5 Tage, bei letzteren 36,7 Tage, zusätzlich sind hier noch 3 bis 5 Tage stationären Aufenthalts für die Materialentfernung zu rechnen.
Die Dauer der Arbeitsfähigkeit ließ sich nicht exakt eruieren, TUKHTASINOV (1966) rechnet durchschnittlich mit 2 Monaten bei Innen- oder Außenknöchelfraktur, 3 Monaten bei Fraktur beider Knöchel, mit 4 Monaten bei Fraktur beider Knöchel und Aussprengung eines hinteren Volkmannschen Dreiecks.

Operative Behandlung

In der überwiegenden Anzahl der Fälle haben wir primär operiert, nämlich bei 73%. Ein besonderer Vorteil der operativen Behandlung besteht in der Möglichkeit, den Patienten frühzeitig zu mobilisieren. WEBER (1971) entfernt den im Anschluß an die Operation angefertigten Unterschenkelgips am 4. Tag und läßt zuerst Dorsalflexion und nach einigen Tagen Fußkreisen üben. LEITZ (1966) verfährt ähnlich.

Wir haben bei insgesamt 3 Patienten an die Operation eine Gengipsbehandlung angeschlossen, einmal aus sozialen Indikation. TUKHTABINOV (1966) schließt an die Unterschenkelgipsschiene einen zirkulären Gipsverband für 1 bis 3 Monate an. SCHEUBA (1967) legt 3 Wochen nach der Operation, wenn das OSG wieder frei beweglich ist, einen Unterschenkelgehgips für 7 bis 9 Wochen an. BOETTCHER (1969) weist jedoch darauf hin, daß eine zu lange andauernde Ruhigstellung eines operierten OSG in Gips schädliche Auswirkungen nach sich ziehen kann.

Nach Entfernung der Syndesmoseschraube kann der Patient in der Regel mit der vollen Belastung beginnen. WEBER (1971) entfernt sie in der 8. Woche, wir selbst haben sie zwischen 6 Wochen und 8 Monaten belassen. Der Grund für die relativ frühzeitige Entfernung der Syndesmose-Schraube liegt in der Gefahr der Verstarrung der Malleolengabel bei längerem Sitz der Schraube (WEBER 1971, LEITZ 1966). AMANN (1970) berichtet von deutlichen Osteolysezonen bei Belassung über 3 bis 4 Monate. Wir selbst können dazu nicht Stellung nehmen. Ob die Syndesmose verknöchert, wenn die Schraube längere Zeit liegen bleibt und ob diese Verknöcherung einen negativen Einfluß auf die Funktion des OSG hat ist nicht sicher (AMANN 1970, TUKHTABINOV 1966)

[illegible] kann der Patient in der Regel mit der vollen Belastung beginnen. AMANN (1970) läßt meist schon früher belasten, je nach Schwere der Verletzung. Wir haben meist erst nach 3 Monaten voll belasten lassen, in manchen Fällen war es jedoch erst viel [illegible].

Lauf B.G. WEBER (1971) haben sich die früher unterschiedlichen Ergebnisse in den Gruppen A, B und C durch der primär operativen Therapie einander angeglichen. Er fand 67,5 Monate nach der Operation bei 22,9% ein schlechtes Ergebnis, wir selbst nach 3 bis 8 Jahren bei 12,5% der operierten Patienten ein allerdings subjektiv gefärbtes Urteil "befriedigend" oder "schlecht". LEITZ (1966) berichtet von 10% schlechten Ergebnissen nach Operation, TUKHTASINOV (1966) in einem Zeitraum von 1 bis 10 Jahren von 12,5%

Ob nun die konservative oder die operative Versorgung für den Patienten letzten Endes vorteilhafter ist, läßt sich nicht eindeutig beantworten. Die Mehrzahl der Autoren neigt jedoch dazu, der Operation den Vorzug zu geben (AMANN 1970, KOCH 1968, TUKHTASINOV 1966, ZEUMER 1966, WEBER 1971). Dagegen hat KÜGLER (1969) von 1000 konservativ behandelten Fällen nur in 4% schlechte Ergebnisse gesehn. Wir selbst konnten, wie gesagt, keinen Unterschied feststellen.

6. Luxatio pedis sub talo

Anhand der Krankengeschichte ließ sich bei unserem einen Fall nicht mehr ausmachen, in welche Richtung der Fuß (ohne Talus) luxiert gewesen war. Die häufigste Luxationsrichtung ist die mediale (WEBER 1971, LIEBESKIND 1967, LEITNER 1953). LEITNER hat auch bis 1950 334 Fälle in der Weltliteratur zusammengestellt. Er unterteilt die medialen Luxationen aufgrund der Nachuntersuchungsergebnisse in 4 Gruppen

1. Med. Lux. ohne begleitende Talusverletzung
2. Med. Lux. mit begleitender Talusverletzung
3. Med. Lux. mit begleitender Fraktur des proc.post. tali
4. Med. Lux. mit begleitender Fraktur des os naviculare

Nach dieser Einteilung wäre, eine mediale Verrenkung vorausgesetzt, unser Fall in die Gruppe 3 einzuordnen mit zusätzlichen Aussprengungen vom proc. lat. tali. Laut LEITNER ist u.a. diese Gruppe mit einer schlechteren Prognose behaftet.

Die Behandlung der Luxatio pedis sub talo ist in der Regel konservativ, es sei denn, es liegt ein Repositionshindernis vor. Nach SEEWALD (1967) ist u.U. bei einer Talusinfektion die Exstirpation notwendig, L. BÖHLER (1957) ist jedoch der Ansicht, daß er auch in einem solchen Fall belassen werden sollte.

Über die Dauer der Ruhigstellung gehen die Ansichten etwas auseinander, WEBER (1971) glaubt, daß eine Reluxationsgefahr nicht besteht und sich somit eine längerdauernde Ruhigstellung erübrigt, L. BÖHLER (1957) und LEITNER (1953) empfehlen eine 6-wöchige Ruhigstellung, was auch wir in unserem Fall gemacht haben.

Eine Aussage über das Spätergebnis ist wiederum nicht möglich.

7. Subluxation im CHOPARTschen Gelenk

Die von L. BÖHLER (1957) empfohlene frühzeitige Reponierung konnte bei unserem Patienten nicht durchgeführt werden, weil die Subluxation erst 2 Wochen nach dem (Ski-)Unfall entdeckt worden war. L. BÖHLER legt anschließend einen Gipsverband für 6 Wochen an, er weist darauf hin, daß nur bei starker Zertrümmerung eine Frühartrodese angezeigt sei. Leider beantwortete der Patient unsere Anschreiben nicht, so daß über das funktionelle Ergebnis der Arthrodese nichts ausgesagt werden kann.

3. Luxationen im LISFRANCschen Gelenk

In der Hauptsache handelte es sich bei den 3 Fällen von Luxation im LISFRANCschen Gelenk um isolierte Verrenkungen des Metatarsale I nach lateral bezw. lateral und plantar. Nach L. BÖHLER (1957) ist dagegen die Luxation aller Mittelfußknochen nach dorsal und lateral am häufigsten, LIEBESKIND (1967) weist besonders darauf hin, daß Verrenkungen im LISFRANCschen Gelenk meist Luxationsfrakturen sind, wobei es durch Mitverletzung größerer Gefäße meist zu erheblichen Weichteilschwellungen kommt (FRANKE 1961).

Wir konnten zwar keine ausgesprochene Fraktur der Mittelfußknochen dabei registrieren, doch kamen regelmäßig Absprengungen insbesondere vom Os cuneiforme I vor.

Behandelt werden diese Verletzungen durch Reposition in Lokalanästhesie durch Plantarflexion (L. BÖHLER 1957). Gelingt die Reponierung dadurch nicht, so schließt L. BÖHLER eine Extensionsbehandlung der Zehen an und sichert das Ergebnis durch gekreuzte Bohrdrähte, die 8 Wochen verbleiben. FRANKE (1961) übt bei nicht mehr ganz frischen Luxationen einen divergierenden Zug an den Metatarsalia bei Gegenzug durch den Calcaneus aus, entfernt nach 3 Wochen die Extension und fügt einen Unterschenkelgips für 6 Wochen an.

Wir haben in einem Fall die Luxation des Metatarsale I 9 Tage nach dem Unfall mit einer Extension versorgt, in einem anderen Fall gelang die Reposition leicht, ein Unterschenkelgips wurde auf die Dauer von 6 Wochen angeschlossen. Bei unserem dritten Patienten handelte es sich um eine komplizierte

Luxation, die operativ versorgt und anschließend 8 Wochen lang in Gips ruhiggestellt wurde. BARTEL (1965) untersuchte einen Fall von Luxation im LISFRANCschen Gelenk 2 Jahre später und stellte eine beginnende Arthrose im Bereich des 1. Metatarsale ohne wesentliche Beschwerden fest. FRÄNKE (1961) berichtet dagegen bei 3 Fällen von sehr guter anatomischer und funktioneller Ausheilung.

In unserem Fall wurde das Ergebnis mit "befriedigend" bewertet, es traten Schmerzen besonders beim Gehen und Stehen auf. Orthopädische Schuhe müssen getragen werden.

9. Luxationen der Zehengelenke

Am häufigsten kam, auch bei uns, die Luxation im Endgelenk von D 1 vor, worauf bereits L. BÜHLER (1957) hinweist. Häufig waren dabei kleinere Knochenverletzungen, besonders der Köpfchen der benachbarten Metatarsalia zu sehen, Verrenkungen an mehreren Zehengelenken gleichzeitig beobachteten wir jedoch in keinem Fall.

Von den insgesamt 13 Luxationen in diesem Bereich wurden 2 stationär, der Rest ambulant, meist mit Ruhigstellung auf einer Schiene mit anschließendem Klebroverband behandelt. Auch Luxationen in den Grundgelenken wurden, mit Ausnahme eines, stationär versorgten Patienten, auf diese Weise behandelt, was nach L. BÜHLER die Gefahr langdauernder Beschwerden mit hartnäckigen Schwellungen heraufbeschwört.

Tatsächlich bewerteten 4 von 7 Patienten, die die Fragebogen beantwortet hatten, das Ergebnis nur mit "befriedigend", zwei davon hatten Luxationen in den Zehengrundgelenken erlitten.
Ein Spätergebnis der beiden stationär behandelten Patienten können wir nicht mitteilen, da die Fragebogen nicht beantwortet wurden. In beiden Fällen hatte es sich nicht um einfache Verrenkungen gehandelt, ein Spätergebnis wäre sicher sehr aufschlußreich gewesen.

VI. Zusammenfassung

1. Traumatische Hüftgelenksluxationen

a) Reine Hüftverrenkungen

In der Zeit von 1959 bis 1969 wurden an der Chirurgischen Universitätsklinik München stationär 4 reine Hüftverrenkungen (HV) behandelt. Davon waren

2 Fälle einer Luxatio iliaca und
2 Fälle einer Luxatio pubica.

Die beiden anderen Formen reiner HV (Luxatio ischiadica, Luxatio obturatoria) wurden nicht beobachtet.
In allen Fällen wurde am gleichen Tag ohne Schwierigkeiten reponiert, einmal sogar ohne Allgemeinnarkose.
Bei 3 Patienten waren Nebenverletzungen zu behandeln, davon zweimal eine Oberarmfraktur. Die Ruhigstellung erfolgte durchschnittlich 9 Tage lang, eine Belastung der luxierten Seite wurde nach 5 bezw. 13 Tagen, in einem dritten Fall nach knapp 4 Wochen gestattet. Die Dauer des stationären Aufenthalts lag zwischen 21 und 33 Tagen.
Als Resumee der nachträglichen Befragung -zwei von vier Fragebogen [illegible] -ist neben einem [illegible] "[illegible] gut" bezeichneten Erfolg bei einer Luxatio iliaca ein mit "schlecht" [illegible]strophiertes Ergebnis zu nennen, wobei sich röntgenologisch das Bild einer Myositis ossificans im Bereich des rechten [illegible] (v[illegible] bb. 1 und 2) ergab.

b) Luxationsfrakturen [illegible] (ohne zentrale Luxationen)

[illegible], von 1959 bis 1969, behandelten wir

Bei der Aufteilung in die von L. BÜHLER angegebenen Gruppen ergibt sich folgendes Bild:

1 Fall der Gruppe II (Hintere obere HVB mit Ausri[illegible] von knöchernen Kapselansätzen)

3 Fälle der Gruppe IV (Hintere obere HVB mit Abscherung eines oder mehrerer Knochenkeile aus dem dorsal-kranialen Teil der Pfanne)

1 Fall der Gruppe VI (HV mit Abbruch einer Kopfkalotte)

Ursache der Verletzung war immer ein Verkehrsunfall, das Durchschnittsalter der ausschließlich männlichen Patienten lag bei 33 Jahren. 4 der 5 Patienten hatten noch Nebenverletzungen außerhalb des Hüftgelenksbereichs. Je nach der Schwere der Neben- und Begleitverletzungen lag die Dauer des stationären Aufenthalts zwischen 8 und 10 Wochen.
Die versandten Fragebogen blieben sämtlich unbeantwortet, so daß über das weitere Schicksal der Verletzungen keine Angaben gemacht werden können.
Lähmungen traten bei insgesamt 3 Patienten auf, zwei davon in Gruppe IV, einer in Gruppe VI.

c) Zentrale Luxationen des Hüftgelenks

In der Zeit von 1959 bis 1969 konnten an der Chirurgischen Universitätsklinik München 9 zentrale Hüftgelenksluxationen [illegible] werden, 5 davon wurden entsprechend behandelt (1 Patient starb [illegible]), 4 starben an den Unfallfolgen. [illegible] Patient wurde auf eigenen Wunsch in eine andere Klinik verlegt.

Im Gegensatz zu den übrigen Luxationen des Hüftgelenks [illegible] ausschließlich Verkehrsunfälle die Ursache der Verletzung, immerhin waren bei 4 Verkehrsunfällen 3mal Fuß- [illegible].

Nebenverletzungen außerhalb des Hüftgelenks kamen bei 5 Patienten vor, darunter ein Harnröhrenabriß.
Zumeist, nämlich in 4 Fällen, wurde eine Extensionsbehandlung durchgeführt, einmal operiert.
Ruhigstellung der konservativ behandelten Fälle zwischen 6 und 8 Wochen, der operierte Patient konnte bereits am 12. Tag leicht belasten.
AnSpätfolgen ist eine ausgeprägte Coxarthrose bei dem operierten Patienten zu erwähnen.
Auch hier blieben leider alle Fragebogen unbeantwortet.

2. Luxationen des Kniegelenks

In den Jahren 1959 bis 1969 wurden nur 2 traumatische Kniegelenksluxationen in der Chirurgischen Universitätsklinik München behandelt, was 1,7% aller in diesem Zeitraum stationär betreuten Verrenkungen der unteren Extremität entspricht.
Dabei sahen wir

1 unvollständige Luxation nach lateral sowie
1 vollständige Luxation nach vorne (s.Abb.5 und 6).

Behandlung nach Reposition mit Ruhigstellung im Gipsverband.
Begleitverletzungen im Kniegelenksbereich fanden sich nur bei der unvollständigen Luxation, der Heilungsverlauf bei der Patientin mit der vollständigen Luxation war durch eine Thrombose im verletzten Bein kompliziert.

3. Traumatische Luxationen der Patella

Wir behandelten in dem Zeitraum von 1959 bis 1969 ambulant 10 Fälle mit traumatischen Verrenkungen der Patella, wobei einmal bereits vorher eine Luxation stattgefunden hatte.
Das durchschnittliche Alter betrug 21 Jahre, das weibliche Ge-

schlecht überwog im [illegible] nach lateral vor, 3mal war die Richtung nicht mehr feststellbar.

Bei der Reponierung war 3 mal eine Narkose notwendig; 5 [illegible] mit einer [illegible] versorgt, [illegible] erhielten einen Gipsstutzen für 2 bis [illegible] Wochen.

Ruhiggestellt wurde durchschnittlich 3,7 Wochen, wobei 3 Fälle, die 6 bezw. 7 Wochen immobilisiert werden mußten, stärkere Gelenksergüsse aufwiesen, die je zweimal punktiert werden mußten.

Dauer der ambulanten Behandlung durchschnittlich 4,[illegible] Wochen.

Von den 7 Patienten, die die Fragebogen beantwortet zurückgaben, berichteten drei von Reluxationen nach der Behandlung.

Subjektiv wurde das Ergebnis zweimal als "gut", 5 mal als "sehr gut" bezeichnet.

. [illegible] Luxationen der Patella

Wir beobachteten in den Jahren 1959 bis 1969 insgesamt 5 habituelle Patellaluxationen (hPL), davon [illegible] stationär, eine ambulant behandelt. Das Durchschnittsalter betrug 19,4 Jahre. Von den 3 weiblichen Patienten war bei zweien nicht nur die später operierte Patella abnorm beweglich, sondern auch die andere Seite betroffen, bei einer Patientin fand sich sogar eine abnorme Überstreckbarkeit auch an anderen Gelenken des [illegible].

[illegible]

Die Dauer des stationären Aufenthalts betrug im Mittel 19,5 Tage. Bei der [illegible] konnten über einen längeren Zeitraum hin be-[illegible] werden, [illegible] persönliche Beurteilung [illegible] mit "gut" bezw. nur "befriedigend" aus.

5. Luxationen im [illegible] (OSG)

Wir behandelten im Zeitraum von 5 Jahren (1965 bis 1969) stationär insgesamt 64 Luxationsfrakturen im OSG, davon waren 33 Patienten männlich, 31 weiblich. Das Durchschnittsalter betrug 46,4 Jahre. Luxationsfrakturen, bei denen beide Beine gleichzeitig betroffen waren sahen wir nicht.
Eine Einteilung der Luxationsfrakturen im OSG, wie sie B.G.WEBER vorgeschlagen hat, konnte nicht vorgenommen werden, eine praktikable Aufgliederung in Gruppen wird vorgestellt.
Bei 2 Patienten wurden Lähmungen registriert, wobei jeweils der [illegible] peroneus betroffen war, in beiden Fällen lagen komplizierte Frakturen vor.

Die operative Behandlung wurde bevorzugt (73%), Gründe für eine nichtoperative Behandlung werden genannt.
Der stationäre Aufenthalt der konservativ versorgten Patienten lag unter dem der operierten.
Gut [illegible] Hälfte der Fragebogen wurden beantwortet, wobei von "sehr guten" bis "schlechten" Ergebnissen berichtet wird. Drei Patienten wurden nachuntersucht, das Ergebnis wird anhand von Röntgenaufnahmen vorgestellt.

6. Luxatio pedis sub talo

Ein Fall eines 31-jährigen Patienten, dessen Verrenkung aus-[illegible] reponiert und mit Gehgips versehen worden war. Bei uns

wurden 10 Tage nach dem Unfall Luxationen von [illegible] post. et lat. tali festgestellt.
Versorgung mit Unterschenkelgips, krankengymnastische Behandlung, noch ein halbes Jahr später werden Beschwerden beim Stehen beklagt.

7. Subluxation im CHOPARTschen Gelenk

Skiunfall bei einem 32-jährigen Patienten, wobei die Subluxation erst 2 Wochen danach entdeckt wurde. Wir führten eine Arthrodese zwischen Calcaneus und Würfelbein durch mit einem stationären Aufenthalt von 3 Monaten. Über das funktionelle Ergebnis liegen uns keine Angaben vor.

8. Luxation im LISFRANCschen Gelenk

Drei Fälle in den Jahren 1959 bis 1969, einmal als Folge eines Verkehrsunfalls, zweimal infolge von Stürzen. Immer war das Metatarsale I nach lateral, bei einem Patienten auch die übrigen Mittelfußknochen nach außen verschoben. Daneben fanden sich in jedem Fall Absprengungen, zumeist vom os cuneiforme I.
Die Versorgung geschah einmal operativ, zweimal konservativ, die persönliche Beurteilung fiel in einem Fall (konservativ behandelt) nur "befriedigend" aus, von den beiden anderen fehlen entsprechende Angaben.

9. Luxationen der Zehengelenke

Zwischen 1959 und 1969 wurden insgesamt 13 Luxationen in den Zehengelenken behandelt, davon zwei stationär. Am häufigsten war

das Endgelenk der 1. Zehe luxiert, an 2. Stelle stand das Grundgelenk der Großzehe (6 bezw. 3 mal). Die Übrigen vier Verrenkungen verteilen sich auf die restlichen Zehengelenke.

In einem Fall war eine Operation nötig, da auch wiederholte Reponierungsversuche ohne Erfolg geblieben waren. Die Ursache lag in einer Umschlingung des Metatarsale-I-Köpfchens durch das laterale Seitenband.

Die ambulante Versorgung der übrigen Patienten erstreckte sich über einen Zeitraum von einem Tag bis zu 2 Monaten, wobei meist für einige Tage mit einer Schiene ruhiggestellt und anschliessend ein Klebro-Verband angelegt wurde.

7 Fragebogen wurden beantwortet zurückgesandt, die dabei mit nur "befriedigend" bewertaten Ergebnisse werden diskutiert.

Literatur

Allgemeine Gelenks- und Luxationslehre

1. BENNINGHOFF-GOERTTLER: Lehrbuch der Anatomie des Menschen. Bd. 1, 8. Aufl. 1961
2. BRAUS: Anatomie des Menschen. Bd. 1, 3. Auflage 1964
3. BÜRKLE de la CAMP, H.: Handbuch der gesamten Unfallheilkunde, Bd. 1
4. SIEGLBAUER: Lehrbuch der normalen Anatomie des Menschen. München 1958

Luxationen im Hüftgelenk

1. AGGERWAL, N.D., HARDAS SINGH: Unreduced anterior dislocation of the hip. Report of 7 cases. J. Bone Jt. Surg. 49 B (1967) 288

1.a) BEDACHT, R.; GEHRKE, N.; PÖSCHL, M.: Die Myositis ossificans circumscripta mit besonderer Berücksichtigung der traumatischen Form. Fortschr.d.Med. G, 223 (1973)

2. BÖHLER, J.: Konservative Therapie der Luxationsfrakturen im Hüftbereich. Langenbecks Arch. klin. Chir. 316 (1966)
3. BÖHLER, L.: Die Technik der Knochenbruchbehandlung. Wien 1957
4. BRAV, E.A.: Traumatic dislocation of the hip. J. Bone Jt. Surg. 44-A (1962) 1115
5. BRINKMANN, W.H.: Über die Hüftverrenkung mit Bruch der Hüftpfanne. Msch. Unfallh., 70 (1967) 273
6. CHAPCHAL, G.: Orthopädische Chirurgie und Traumatologie der Hüfte. Stuttgart 1965
7. EHALT, W.: Verrenkungsbrüche der Hüfte. Langenbecks Arch. Chir. 325 (1969) 766
8. FLACH, A., KUDLICH, H.: Schenkelkopfnekrosen nach traumatischen Hüftluxationen und Schenkelhalsfrakturen Jugendlicher. Zbl. Chir. 87 (1962) 860
9. Die zentrale Hüftgelenksverrenkung. Klin. Med. (Wien) 21 (1966) 247
10. FEKETE, G.: Eine Modifikation der bekannten Reposition der traumatischen Hüftgelenksluxationen. Mschr. Unfallh. 65 (1962) 249
11. GELEHRTER, G.: Behandlungstechnik der frischen Hüftverrenkungsbrüche. Chir. Prax. 13 (1969) 99

12. GERMANN, W.: Über die traumatischen Luxationen und Luxationsfrakturen des Hüftgelenks unter Ausschluß der sog. "zentralen Hüftgelenksluxation". Helv. chir. Acta 28 (1961) 672

13. GRESSER, A.: Beitrag zum Problem der zentralen Hüftluxation. Bruns Beitrag klin. Chir. 214 (1965) 310

14. HOFMEISTER, F.: Der Wert der Hüftaufnahme nach GOEB bei der B urteilung von hinteren Hüftverrenkungsbrüchen. Mschr. Unfallh. 65 (1962) 251

15. HUNTER, G.A.: Posterior dislocation and fracture-dislocation of the hip. A. review of 57 patients. J. Bone Jt. Surg. 51-B (1969) 38

16. JENTSCHURA, G.: Der derzeitige Stand der konservativen Therapie der Hüftgelenksluxationen. Fortschr. Med. 84 (1966) 181

17. JONASCH, E.: Zur Behandlung der veralteten Hüftgelenksverrenkung. Mschr. Unfallheilk. 71 (1968) 124

18. JUNGBLUTH, K.H., KRATZERT, R.: Spätergebnisse nach Verletzungen im Hüftbereich. Mschr. Unfallh. (Beiheft) 91 (1967) 38

19. KIENZLER, G.: Komplikationen und Spätfolgen reponierter traumatischer Luxationen und Luxationsfrakturen der Hüfte und deren Behandlungsergebnisse. Arch. Orthop. Unfall-Chir. 64 (1968) 151

20. KOLLMANN, K.: Ein Beitrag zur Luxation des Hüftgelenks mit gleichzeitiger Fraktur des Femurkopfs. Arch. orthop. Unfallchir. 59 (1966) 312

21. LETOURNEL, E.: Die operative Versorgung der Hüftgelenkspfannenbrüche, Langenbeckes Arch. f. klin. Chir. 316 (1966) 422

22. MERLE d'AUBIGNE, R., MAZAS, F.: Die operative Behandlung der Hüftgelenksverrenkungsbrüche. Klin. Med. (Wien) 21 (1966) 249

23. MERKLE, U.: Zur Frage der Blutversorgung des Oberschenkelkopfes durch die A. lig. cap. fem. (Rami acetabulares) bei Erwachsenen. Anat. Anz. 114 (1964) 497

24. MOTTA, C.: Probleme der veralteten traumatischen Hüftverrenkung. Z. Orthop. 100 (1965) 133

25. MÜLLER, H.J.: Die Klinik der Frakturen und Luxationen im Beckenbereich. Mschr. Unfallh. (beiheft) 91 (1967) 14

26. MÜLLER, M.E.: Zugänge am Hüftgelenk. Mschr. Unfallh. (Beiheft) 91 (1967) 25

27. PSATHALIS, N.: Die übersehene Hüftluxation bei multiblen Berletzungen. Mschr. Unfallh. 67 (1964) 224

28. REHN, J., SCHRAMM, W.: Über Verrenkungen und Pfannenbrüche des Hüftgelenks unter besonderer Brücksichtigung der Spätfolgen. Arch. Orthop. Unfall-Chir. 62 (1967) 139

29. REIMERS, C.: Die Versorgung der verschleppten Hüftgelenksluxationen. Mschr. Unfallh. (Beiheft) 91 (1967) 32

30. RICHTER, W.: Chirurgisch-operative Therapie von Beckenbrüchen. Mschr. Unfallh. 67 (1964) 361

31. RUSSE, O.: Diagnose und Behandlung der Verrenkungen und Verrenkungsbrüche des Hüftgelenks. Klin. Med. (Wien) 16 (1961) 225

32. RUSSE, O.: Verrenkungsbrüche des Hüftgelenks. Langenbecks Arch. klin. Chir. 313 (1965) 550

33. RUSSE, O.: Hintere Hüftverrenkungsbrüche, konservative und operative Behandlung. Klin. Med. (Wien) 21 (1966) 243

34. SCHMITZ, J.E.W.: Die doppelseitige traumatische Hüftgelenkverrenkung. Mschr. Unfallh. 72 (1969) 496

35. SCHRAMM, W.: Über Spätergebnisse von Verrenkungen und Pfannenbrüchen der Hüfte. Langenbecks Arch. klin.Chir. 313 (1965) 554

36. TROJAN, E.: Hüftkopfnekrosen nach traumatischen Hüftverrenkungen und Hüftverrenkungsbrüchen. Mschr. Unfallheilk. 64 (1961 a) 330

37. TROJAN, E.: Folgezustände nach Verrenkungen und hinteren Verrenkungsbrüchen der Hüfte. Klin. Med. (Wien) 16 (1961 b) 231

38. VEIHELMANN, D., WELLER, S.: Die sog. zentrale Hüftgelenksluxation und ihre Behandlung. Dtsch. med. Wschr. 94 (1969) 602

39. VICK, J., KELLERMANN, S.: Die zentrale Hüftluxation. Zbl. Chir. 92 (1967) 171

40. VOIGT, G.E.: Untersuchungen zur Mechanik der Beckenfrakturen und -luxationen. Hefte z. Unfallh. Heft 85 (1965) Springer-Verlag Berlin

41. WELLER, S., KOSLOWSKI, R., SCHMITT, R.: Zur Diagnose, Behandlung und Prognose traumatischer Verrenkungen des Hüftgelenks. Beobachtungen an 94 Fällen. Med. Welt 1962, 1312

42. WELLER, S.: Zur Behandlung von Brüchen im Bereich der Hüftgelenkspfanne. Mschr. Unfallh. (Beiheft) 91 (1967) 30

43. ZOLCZER, L., NAGY, E., VARGA, A.: Über mit Oberschenkelkopfbrüchen verbundene Hüftluxationen und ihre Behandlung. Magy. Traum. Orthop. hely. Seb. 10 (1967) 243

Luxationen im Kniegelenk

1. BARTEL, M., KEMPTER, M.: Zur Luxation im Kniegelenk. Mschr. Unfallh. 70 (1967) 20
2. BÖHLER, L.: Die Technik der Knochenbruchbehandlung. Wien 1957
3. DEBRUNNER: Das Kniegelenk in: Handbuch der Orthopädie Bd. IV/I
4. JONASCH, E.: Das Kniegelenk. Berlin 1964
5. JONASCH, E.: Die traumatische Verrenkung des Kniegelenks und ihre Behandlung. Hefte Unfallh. Heft 68 (1961) 1
6. KENNEDY, J.C.: Complete dislocation of the knee joint. J. Bone Jt. Surg. 45-A (1963) 889
7. RECKLING, F.W., PELTIER, L.F.: Acute knee dislocations and their complications. J. Trauma (Baltimore) 9 (1969) 181
8. WELLER, S., KÖHNLEIN, E.: Die Traumatologie des Kniegelenks Georg Thieme Verlag, Stuttgart 1962

Luxation der Kniescheibe

1. BOWKER, J.H., THOMSON, E.B.: Surgical treatment of recurrent dislocation of the patella. A. study of 48 cases. J. Bone Jt. Surg. 46-A (1964) 1451
2. DEVERELL, W.F., BAKER, L.D.: Recurrent dislocations of the patella: surgical experiences at Duke University Medical Center an affiliated hospitals. Sth. med. J. 58 (1965) 1252
3. HEYWOOD, A.W.B.: Recurrent dislocation of the patella. A. study of its pathology and treatment in 106 knees. J. Bone Jt. Surg. 43-B (1961) 508
4. HUGHSTON, J.C.: Subluxation of the patella. J. Bone. Jt. Surg. 50-A (1968) 1003
5. JEFFREY'S, T.E.: Recurrent dislocation of the patella due to abnormal attachment of the ilio-tibial tract. J. Bone Jt. Surg. 45-B (1963) 740
6. KELLERMANN, S.: Klinik und Therapie der Patellaluxation. Zbl. Chir. 90 (1965) 361
7. LOFF, P., FRIEDEBOLD, G.: Die habituelle Patellaluxation als präarthrotische Deformität. Erg. Chir. Orthop. 52 (1969) 60
8. NIKOLAI, N.: Die traumatische Kniescheibenverrenkung und ihre Folgen. Mschr. Unfallh. 63 (1969) 215

9. NIKOLAI, N.: Seltene Drehverrenkung der Kniescheibe. Mschr. Unfallh. 64 (1961) 107

10. PAPADIA, L., SCUPOLA, G., CAGNAZZO, R.: Sul trattamento chirurgico della lussazione congenita di rotula. Chir. Pat. sper. 10 (1962) 1642

11. SCHÜTTEMEYER, W.: Die operative Behandlung der habituellen Kniescheibenluxation. Beitr. klin. Chir. 206 (1963) 428

12. WEIGERT, M.: Die habituelle Patellaluxation und ihre Behandlung. Z. Orthop. 103 (1967) 345

Luxationen im oberen Sprunggelenk

1. AMANN, E.: Die operative Behandlung frischer Sprunggelenksverletzungen. Chir. Prax. 14 (1970) 459

2. BÖHLER, J.: Möglichkeiten der operativen Behandlung schwerer Luxationsfrakturen des Oberen Sprunggelenks. Mschr. Unfallh. (Beiheft) 81 (1964) 144

3. BOETTCHER, J., KOVACICEK, S.: Fehler und Gefahren bei der operativen Versorgung der Frakturen des Oberen Sprunggelenks. Chirurg 40 (1969) 213

4. BRINKMANN, W.H., KARNBROCK, W.: Die Osteosynthese der Fraktur des Volkmannschen Dreiecks bei schweren Luxationsfrakturen im Oberen Sprunggelenk. Chirurg. 39 (1968) 478

5. DREYER, J.: Ein Beitrag zur Indikation und Behandlung von Talusfrakturen. Arch. orthop. Unfall-Chir. 60 (1966) 194

6. ECKE, H., SIADAT, A.: Ergebnisse nach konservativer und operativer Behandlung von Malleolarfrakturen. Bruns Beitr. klin. Chir. 213 (1966) 243

7. EHALT, W.: Luxationsfrakturen im Bereich des Sprunggelenks. Klin. Med. (Wien) 18 (1963) 101

8. FRIEDEBOLD, G.: Die Indikation zur operativen Wiederherstellung bei Sprunggelenksverletzungen. Hefte Unfallh. 89 (1966) 139

9. GIEBEL, M.G.: Grenzen der konservativen Behandlung schwerer oberer Sprunggelenksluxationsfrakturen. Mschr. Unfallh. (Beiheft) 81 (1964) 137

10. HARTL, W., MAURER, P.: Operative Behandlung von Sprunggelenksfrakturen. Münch. med. Wschr. 111 (1969) 482

11. KADOLSKY, A.: Die Luxationsfrakturen des Oberen Sprunggelenks. Einfluß von Richtung und Ausmaß der Verschiebung auf die Reposition. Mschr. Unfallh. 68 (1965) 385

12. KOCH, W.: Operative oder konservative Versorgung bimalleolaren Luxationsfraktur. Beitr. Orthop. 15 (1968) 17

13. KOCH, W.: Zur operativen Behandlung von Malleolar-Luxation Frakturen. Mschr. Unfallh. 71 (1968) 347

14. KÜGLER, S., MACKH-KAUFFMANN, G.: Die konservative Behandlung der Brüche des Oberen Sprunggelenks. Therapie-Woche 19 (1969) 653

15. LAUGE-HANSEN, N,: Knöchelbrüche und Bandverletzungen des Fußgelenks und des Fußes I. Zbl. Chir. 88 (1963) 528

16. LEITZ, G.: Nachuntersuchungsergebnisse konservativ und operativ behandelter Knöchelgabelsprengungen. Zbl. Chir. 91 (1966) 1705

17 NIGST, H.: Über Malleolarfrakturen: Pronations-Dorsalflexi Frakturen, Bedeutung des hinteren Volkmannschen Dreiecks, Pseudoarthrosen des Malleolus tibialis. Mschr. Unfallh. 64 (1961) 351

18. RAU, H., EL SIGAI, A.: Konservative und chirurgische Behandlung der Fraktur des Volkmannschen Dreiecks. Mschr. Unfallh. (Beiheft) 94 (1968) 183

19. SCHEUBA, G., STAUDACHER, M.: Zur Osteosynthese bei Knöchelfrakturen. Arch. orthop. Chir. 61 (1967) 315

20. SCHULTZE H.-U.: Zur Klassifizierung der Malleolarfrakturen nach Lauge-Hansen. Beitr. Orthop. 1969, 188

21. SERFLING, H.J., FLEMMING, F.: Eine historische Studie zum Begriff des Volkmannschen Dreiecks. Zbl. Chir. 91 (1966) 14

22. SPÄNGLER, H.: Abgrenzung und Indikation zur konservativen bzw. operativen Behandlung der Luxationsfrakturen im Bereich des Sprunggelenks. Klin. Med. (wien) 18 (1963) 113

23. TSCHERNE, H.: Die primäre Osteosynthese von gschlossenen Verrenkungsbrüchen des oberen Sprunggelenks. Hefte Unfallh. Heft 92 (1967) 36

24. TUKHTASINOV, H.T.: Operative management of fractures of the distla section of the leg and ankles. Orthop. Travm. Protez 27, Nr. 12 (1966) 35

25. WEBER, B.G.: Die Verletzungen des Oberen Sprunggelenks. Verlag Hans Huber, Bern 1971

26. WELLER S.: Zur Behandlung der Syndesmosesprengung am Oberen Sprunggelenk. Wehrmedizin 4 (1966) 45

27. WELLER, S.: Konservative und operative Behandlung des Knöchelbruchs. Therapiewoche 9 (1969) 2125

28. WILLENEGGER, H., WEBER, B.G.: Malleolarfrakturen. Langenbecks-Arch. klin. Chir. 313 (1965) 489

29. ZEUMER, G.: Zur therapeutischen Problematik der Malleolarluxationsfrakturen hinsichtlich ihrer Spätschäden. J. ärztl. Fortgildung (Jena) 60 (1966) 1189

30. MOHR, K.-U.: Einrichtung von Luxationen ohne Narkose Ärztl. Praxis 22, 5624 (1970)

Luxationen der Fußgelenke (ohne Oberes Sprunggelenk)

1. BARTEL, M.: Zur Luxation im Lisfrancschen Gelenk. Mschr. Unfallh. 68 (1965) 504

2. BLANDFORT, W., SCHARIZER, E.: Verrenkung des Fußes unter dem Sprungbein nach medial und Bruch des Sprungbeinkörpers. Mschr. Unfallh. 71 (1968) 497

3. DETENBECK, L.C., KELLY, P.J.: Total dislocation of the talus. J. Bone Jt. Surg. 51-A (1969) 283

4 DETLEFSEN, M.: Die Luxations im Lisfrancschen Gelenk als typische Verletzung des Motorradfahrers. Beitr. Orthop. 15 (1068) 242

5. DEWAR, F.P., EVANS, D.C.: Occult fracture-subluxation of th midtarsal joint. J. Bone Jt. Surg. 50-B (1968) 386

6. FRANKE, D.: Zur Behandlung der Luxationsfraktur im Lisfrancschen Gelenk. Mschr. Unfallh. 64 (1961) 225

7. GRANBERRY, W.M., LIPSCOMB, P.R.: Dislocation of the tarsometatarsal joints. Surg. Gynec. Obstet. 114 (1962) 467

8. HELLPAP, W.: Das vernachlässigte Untere Sprunggelenk. Arch. Orthop. Unfall.-Chir. 55 (1963) 289

9. HEFFREY'S, T.E.: Lisfranc's fracture-dislocation. A clinical and experimental study of tarso-metatarsal dislocations and fracture-dislications. J. Bone Jt. Surg. 45-B (1963) 54

10. KOVALKOVITS, J., MOLNAR, J.: Probleme der Behandlung der Luxationsfraktur des Sprungbeins. Mschr. Unfallh. 71 (1968) 352

11. LEITNER, B.: Behandlung und Behandlungsergebnisse von 42 frischen Fällen von luxatio pedis sub talo im Unfall-Krankenhaus Wien in den Jahren 1925-1950. Arch.Orthop. Unfall-Chir. 46 (1953) 55

12. LIEBESKIND, R.: Luxationen der Sprung- und Fußwurzelgelenke. Mschr. Unfallh. 70 (1967) 470

13. NYGA, W.: Ergebnisse und Behandlung von Talusluxationsfrakturen. Mschr. Unfallh. 71 (1968) 341

14. ROMPE, G.: Arch. orthop. Unfall-Chir. 54 (1962) 30

15. SEEWALD, H.: Über die luxatio pedis sub talo. Mschr. Unfall 70 (1967) 69

16. VICK, J., BÄR, W.: Frakturen und Luxationen des Talus. Zbl. Chir. 91 (1966) 1577

17. ZICK, E.: Bericht über zwei konservatv behandlete Fälle von vollständiger, geschlossener Talusverrenkung. Mschr. Unfallh. 69 (1966) 583

18. ZIFKO, B.: Ein Beitrag zur Luxatio pedis sub talo. Arch. Orthop. Unfall-Chir. 66 (1969) 65

19. ZIFKO, B.: Ein Beitrag zur Luxatio pediscum talo. Arch. Orthop. Unfall-Chir. 63 (1968) 127

Lebenslauf

Ich wurde am 24.11.1938 in Landshut geboren. Nach 4-jährigem Volksschulbesuch Übertritt in die Oberrealschule in Landshut und Abschluß mit "Mittlerer Reife".
1955 Beginn einer Banklehre bei der Bayer. Vereinsbank in Landshut. Nach bestandener Bankgehilfenprüfung Tätigkeit bei der Lehrfirma bis zum 31.3.60. Anschließend Ableistung des einjährigen Grundwehrdienstes bei der Bundeswehr, danach wurde ich an verschiedene Filialen der Bayer. Vereinsbank in Bayern versetzt. In der Zeit vom 1.1.63 bis 30.9.64 arbeitete ich für die Bank an der Frankfurter Wertpapierbörse.

Um das Abitur auf dem Zweiten Bildungsweg nachzuholen, besuchte ich ab 1.10.64 das Münchenkolleg in München und bestand dort die Reifeprüfung im März 1967.
Beginn des Studiums der Humanmedizin an der Universität München im Sommersemester 1967, naturwissenschaftliche Vorprüfung bestanden am 25.4.68, ärztliche Vorprüfung bestanden am 10.10.69.
Am 19.12.72 Abschluß des Studiums der Humanmedizin an der Universität München mit dem Staatsexamen.
In der Zeit vom 1.3. bis 30.5.73 Medizinalassistent am Kreiskrankenhaus Vilshofen (chirurgische Zeit), im Anschluß daran 6 Monate Ausbildung in der Inneren Medizin im Städt. Krankenhaus München-Neuperlach. Ab 1.1.74 am Kreiskrankenhaus in Miesbach für die restlichen 3 Monate der vorgeschriebenen Medizinalassistenten-Zeit.